

# L'evoluzione nella riabilitazione del paziente edentulo. L'integrazione dell'Estetica facciale e la Funzione in un flusso di lavoro completamente digitale con la chirurgia implantare guidata e carico immediato su doppia arcata. Il protocollo clinico-tecnico DAGO

I. DATCU<sup>1</sup>, P. GOLFARELLI<sup>2</sup>

<sup>1</sup>Odontoiatra, Ravenna, Italia

<sup>2</sup>Odontotecnico, Forlì-Cesena, Italia

## ABSTRACT

Il presente articolo esplora un protocollo innovativo e completamente digitale per la riabilitazione di pazienti edentuli o potenzialmente edentuli, focalizzandosi sull'integrazione estetica e funzionale attraverso la chirurgia guidata con il carico immediato di una doppia arcata. La metodologia proposta pone una particolare enfasi sull'accuratezza del trasferimento delle informazioni iniziali e sulla pianificazione estetica e funzionale dettagliata su un paziente virtuale, permettendo la realizzazione e il posizionamento di una protesi avvitata con carico immediato in un rapporto intermascellare corretto. Il protocollo non solo ha dimostrato di trasferire in modo preciso ed affidabile estetica e funzione, ma ha anche offerto vantaggi significativi in termini di riduzione dei tempi alla poltrona, del numero di sedute chirurgiche e dell'invasività della chirurgia, con un elevato grado di soddisfazione del paziente. L'articolo sottolinea l'importanza di un approccio integrato tra il team odontoiatrico e odontotecnico, rispettando i principi biologici comuni alla chirurgia convenzionale e sottolinea l'efficacia clinica della pianificazione virtuale e la precisione e riproducibilità intraorale di quanto progettato virtualmente.

**KEYWORDS** digitale, chirurgia guidata a doppia arcata, implantologia a carico immediato, pianificazione implantare, scanner intraorale, paziente edentulo, riabilitazione implantare, Smile Design, rialzo della dimensione verticale, trasferimento relazione intermascellare

## INTRODUZIONE

L'avvento dell'odontoiatria digitale ha rivoluzionato il modo in cui i professionisti del settore si avvicinano alla cura dei pazienti, in particolare nel campo dell'implantologia. Con l'aumento del numero di pazienti edentuli che richiedono protesi supportate da impianti, si avverte la necessità di protocolli di trattamento più efficienti, accurati e predicibili. Le metodologie tradizionali, pur essendo efficaci, spesso mancano della precisione e della predicibilità desiderate nell'odierna era digitale. Dal momento che il nesso tra estetica facciale e restauro funzionale diventa sempre più evidente, emerge la necessità di protocolli che integrino perfettamente le due realtà. La letteratura recente evidenzia l'emergere di un flusso di lavoro completamente digitale, che comprende ogni aspetto, dall'acquisizione dei dati del paziente alla realizzazione della protesi finale. Tali flussi di lavoro non solo snelliscono il processo di trattamento, ma migliorano anche la precisione del posizionamento degli impianti, soprattutto in casi difficili come i pazienti edentuli con una doppia arcata completa. L'integrazione di scansione intraorale, tomografia computerizzata a fascio conico (CBCT) e sistemi di progettazione assistita da computer/produzione assistita da computer (CAD/CAM) ha aperto la strada a una transizione senza soluzione di continuità dalla diagnosi alla pianificazione ed esecuzione del trattamento.

"Facial-Driven Digital Protocols" racchiude proprio questo cambiamento di paradigma. Ponendo l'estetica facciale in primo piano nella pianificazione del trattamento, si garantisce che le soluzioni protesiche risultanti non siano solo ottimali dal punto di vista funzionale, ma anche armoniosamente allineate con i contorni e le caratteristiche del viso del paziente. Questo approccio, combinato con la precisione della chirurgia guidata e l'efficienza del carico immediato a doppia arcata, inaugura una nuova era nella cura delle edentulie.

Una componente fondamentale di questo approccio è il protocollo innovativo per trasferire all'odontotecnico le arcate edentule e la dimensione verticale dell'occlusione in modo

In collaborazione con:



predicibile, utilizzando lo scanner intraorale. Questo trasferimento digitale non solo semplifica la comunicazione tra il medico e l'odontotecnico, ma migliora anche l'accuratezza del risultato protesico finale. Questo articolo approfondisce le complessità di questo protocollo innovativo, esplorando la sinergia tra considerazioni estetiche del viso, flussi di lavoro digitali all'avanguardia in implantologia e il trasferimento preciso di parametri dentali critici. Attraverso una revisione completa e discussioni basate su casi, ci proponiamo di fare luce sul potenziale di questo approccio per ridefinire gli standard nella riabilitazione dell'edentulia.

## BACKGROUND

### Metodologie tradizionali nella cura delle edentulie

Storicamente, il trattamento dei pazienti edentuli ha rappresentato una sfida per i professionisti dell'odontoiatria. Le metodologie tradizionali si basavano principalmente su protesi complete che, pur essendo funzionali, spesso mancavano di stabilità, comfort ed estetica naturale. L'introduzione degli impianti dentali ha determinato un cambiamento significativo, offrendo una soluzione più permanente e stabile. Tuttavia, le procedure implantari iniziali erano lunghe, richiedevano più appuntamenti e spesso comportavano un certo grado di imprevedibilità in termini di posizionamento dell'impianto

e di adattamento della protesi.

### L'emergere dei flussi di lavoro digitali in implantologia

Con l'avvento della tecnologia digitale in odontoiatria, è stata inaugurata una nuova era dell'implantologia: i flussi di lavoro digitali, che comprendono strumenti come gli scanner intraorali, la tomografia computerizzata a fascio conico (CBCT) e i sistemi di progettazione assistita da computer/produzione assistita da computer (CAD/CAM), hanno iniziato a svolgere un ruolo fondamentale. Questi strumenti non solo hanno semplificato il processo di trattamento, ma hanno anche migliorato la precisione e la predicibilità dei risultati. La pianificazione virtuale del trattamento, le impronte digitali e la chirurgia guidata sono diventate componenti integrali delle moderne procedure implantari, riducendo il margine di errore e migliorando la soddisfazione del paziente.

### Il ruolo dell'estetica facciale nelle soluzioni protesiche

Nell'odontoiatria contemporanea si riconosce sempre più l'intreccio tra funzione ed estetica, soprattutto nel contesto delle protesi dentali. Mentre il restauro della funzione masticatoria rimane un obiettivo fondamentale, la dimensione estetica ha acquisito importanza, riflettendo i desideri e le aspettative dei pazienti di oggi, attenti all'immagine.

#### ABSTRACT

This paper explores an innovative, fully digital protocol for the rehabilitation of edentulous or potentially edentulous patients, focusing on aesthetic and functional integration through guided surgery with immediate loading of a double arch. The proposed methodology places special emphasis on the accuracy of initial information transfer and detailed aesthetic and functional planning on a virtual patient, enabling the fabrication and placement of a screw-retained prosthesis with immediate loading in a correct intermaxillary relationship. The protocol was not only shown to accurately and reliably transfer aesthetics and function, but also offered significant benefits in terms of reduced chair time, number of surgical sessions, and invasiveness of surgery, with a high degree of patient satisfaction. The article stresses the importance of an integrated approach between the dental team and dental technician, respecting the biological principles common to conventional surgery, and emphasizes the clinical efficacy of virtual planning and the intraoral accuracy and reproducibility of what is designed virtually.

#### INTRODUCTION

The advent of digital dentistry has revolutionized the way dental professionals approach patient care, particularly in the realm of implantology. With the increasing number of edentulous patients seeking implant-supported prostheses, there is a pressing need for more efficient, accurate, and predictable treatment protocols. Traditional methodologies, while effective, often lack the precision and predictability desired in today's digital age. As the nexus between facial aesthetics and functional restoration becomes increasingly

evident, there emerges a need for protocols that seamlessly integrate the two.

Recent literature highlights the emergence of a fully digital workflow, encompassing everything from patient data acquisition to the final prosthesis fabrication. Such workflows not only streamline the treatment process but also enhance the precision of implant placement, especially in challenging cases like edentulous patients with a double full arch. The integration of intraoral scanning, cone-beam computed tomography (CBCT), and computer-aided design/computer-aided manufacturing (CAD/CAM) systems has paved the way for a seamless transition from diagnosis to treatment planning and execution.

"Facial-Driven Digital Protocols" encapsulates this very paradigm shift. By placing facial aesthetics at the forefront of treatment planning, it ensures that the resultant prosthetic solutions are not just functionally optimal but also harmoniously aligned with the patient's facial contours and features. This approach, combined with the precision of guided surgery and the efficiency of immediate double arch loading, heralds a new era in edentulous care.

A pivotal component of this approach is the innovative protocol to transfer the edentulous arches and the vertical dimension of occlusion in a predictable manner to the dental technician using the intraoral scanner. This digital transfer not only streamlines the communication between the clinician and the technician but also enhances the accuracy of the final prosthetic outcome. This article delves into the intricacies of this innovative protocol, exploring the synergy between facial aesthetic considerations, state-of-the-art digital workflows in implantology, and the precise transfer of critical dental parameters. Through a

comprehensive review and case-based discussions, we aim to shed light on the potential of this approach to redefine standards in edentulous rehabilitation.

#### BACKGROUND

##### TRADITIONAL METHODOLOGIES IN EDENTULOUS CARE

Historically, the treatment of edentulous patients has been a challenging endeavor for dental professionals. Traditional methodologies primarily relied on complete dentures, which, while functional, often lacked stability, comfort, and a natural aesthetic appeal. The introduction of dental implants brought about a significant shift, offering a more permanent and stable solution. However, the initial implant procedures were time-consuming, required multiple appointments, and often involved a degree of unpredictability in terms of implant placement and prosthetic fit.

##### THE EMERGENCE OF DIGITAL WORKFLOWS IN IMPLANTOLOGY

With the advent of digital technology in dentistry, a new era of implantology was ushered in digital workflows, encompassing tools like intraoral scanners, cone-beam computed tomography (CBCT), and computer-aided design/computer-aided manufacturing (CAD/CAM) systems, began to play a pivotal role. These tools not only streamlined the treatment process but also enhanced the precision and predictability of outcomes. Virtual treatment planning, digital impressions, and guided surgery became integral components of modern implant procedures, reducing the margin of error and improving patient satisfaction.

Questa prospettiva in evoluzione è particolarmente importante per le persone edentule. Al di là della mera sostituzione dei denti mancanti, le protesi dentali per questi pazienti svolgono un ruolo cruciale nel modellare l'estetica del viso, influenzando ogni aspetto, dai contorni facciali all'età percepita. Il paradigma emergente è quello di una perfetta integrazione, in cui estetica e funzione si fondono armoniosamente. Il fulcro di questa integrazione è l'adozione di un approccio digitale, che consente ai medici di operare in uno scenario virtuale completo. Questo regno digitale, spesso definito "paziente virtuale 3D", consente un'analisi completa e precisa delle caratteristiche intraorali ed extraorali. Gli strumenti digitali avanzati facilitano la creazione di protesi che non solo soddisfano i requisiti funzionali, ma sono anche personalizzate per valorizzare le caratteristiche facciali uniche di ciascun paziente.

Adottando questo approccio digitale, il campo della cura delle edentule si sta muovendo verso risultati che non sono solo ottimali dal punto di vista funzionale, ma anche esteticamente allineati con il profilo facciale del paziente, garantendo un'esperienza di trattamento olistica.

## Facial-Driven Digital Protocols: una panoramica

### Principi e fondamenti

L'essenza dei protocolli digitali facial-driven sta nel suo

nome: un approccio al trattamento che pone in primo piano l'estetica del viso del paziente, sfruttando la potenza della tecnologia digitale. A differenza dei metodi tradizionali che spesso partono dalla situazione intraorale per poi adattarsi al contesto facciale, i protocolli facial-driven iniziano con un'analisi completa dei tratti del viso del paziente, assicurando che il risultato protesico finale si armonizzi con l'estetica facciale complessiva.

### Strumenti e tecnologie digitali

Il successo dei facial-driven protocols è dovuto all'insieme di strumenti digitali a disposizione del clinico:

- Scanner intraorali: questi acquisiscono impronte dettagliate e accurate, eliminando la necessità di stampi tradizionali.
- Tomografia computerizzata a fascio conico (CBCT): fornisce una visione tridimensionale dell'anatomia orale del paziente, compresi la densità e il volume osseo.
- Tecnologia di scansione facciale: cattura i tratti del viso del paziente in alta risoluzione, creando una rappresentazione digitale completa.
- Digital Smile Design (DSD): Strumento che consente ai medici di visualizzare il risultato estetico finale, integrando le fotografie del viso e dei denti del paziente con le impronte digitali per creare un progetto di sorriso virtuale.

#### THE ROLE OF FACIAL AESTHETICS IN PROSTHETIC SOLUTIONS

In contemporary dentistry, there's a growing recognition of the intertwined nature of function and aesthetics, especially in the context of dental prostheses. While the restoration of masticatory function remains a core objective, the aesthetic dimension has gained prominence, reflecting the desires and expectations of today's image-conscious patients.

This evolving perspective is particularly salient for edentulous individuals. Beyond the mere replacement of missing teeth, dental prosthetics for these patients play a crucial role in shaping facial aesthetics, influencing everything from facial contours to perceived age.

The emerging paradigm is one of seamless integration, where aesthetics and function are harmoniously blended. Central to this integration is the adoption of a digital approach, enabling clinicians to operate within a complete virtual scenario. This digital realm, often referred to as the "virtual 3D patient," allows for a comprehensive and precise analysis of both intraoral and extraoral features. Advanced digital tools facilitate the creation of prostheses that not only meet functional requirements but are also tailored to enhance the unique facial characteristics of each patient.

By embracing this digital-centric approach, the field of edentulous care is moving towards outcomes that are not just functionally optimal but also aesthetically aligned with the patient's facial profile, ensuring a holistic treatment experience.

#### FACIAL-DRIVEN DIGITAL PROTOCOLS: AN OVERVIEW Principles and Foundations

The essence of facial-driven digital protocols lies in its name: a

treatment approach that places the patient's facial aesthetics at the forefront, harnessing the power of digital technology. Unlike traditional methods that often start with the intraoral situation and then adjust to the facial context, facial-driven protocols begin with a comprehensive analysis of the patient's facial features, ensuring that the final prosthetic outcome harmonizes with the overall facial aesthetics.

#### Digital Tools and Technologies

Central to the success of facial-driven protocols is the suite of digital tools at the clinician's disposal:

- Intraoral Scanners: These capture detailed and accurate impressions, eliminating the need for traditional molds.
- Cone-beam Computed Tomography (CBCT): Provides a three-dimensional view of the patient's oral anatomy, including bone density and volume.
- Facial Scanning Technology: Captures the patient's facial features in high resolution, creating a comprehensive digital representation.
- Digital Smile Design (DSD): A tool that allows clinicians to visualize the final aesthetic outcome, integrating the patient's facial and dental photographs with digital impressions to create a virtual smile design.
- Dental Photography: Essential for capturing detailed images of the patient's existing dental and facial features, these photographs serve as a reference point and can be integrated with other digital tools for a holistic treatment planning approach.

One of the standout advantages of these digital tools is the enhanced real-time communication they facilitate between the clinician and the dental technician. This immediate feedback

loop ensures that any adjustments or modifications can be made on the fly, reducing turnaround times and ensuring that the final prosthetic solution is both functionally optimal and aesthetically pleasing.

#### Integration of Facial Aesthetics in Treatment Planning

With the virtual 3D patient established, clinicians can begin the process of treatment planning in a fully digital environment. Prosthetic solutions are designed not just for fit and function but also for aesthetic harmony with the patient's facial features. Factors such as lip support, smile line, and facial symmetry are considered, ensuring that the prostheses enhance the patient's natural beauty. Advanced software allows for real-time adjustments and simulations, providing both the clinician and the patient with a preview of the expected outcome.

#### Advantages of Facial-Driven Protocols

The benefits of adopting a facial-driven approach are manifold. From a clinical perspective, the digital tools reduce the margin of error, ensuring precise implant placement and prosthetic fit. For patients, the approach promises not just a functional solution but also an aesthetically pleasing outcome that aligns with their facial features. Moreover, the digital nature of the protocol often translates to fewer appointments and a more comfortable treatment experience.

#### GUIDED SURGERY AND IMMEDIATE DOUBLE ARCH LOADING PROTOCOL

##### The Concept of Guided Surgery

Guided surgery, at its core, leverages digital planning and specialized surgical guides to ensure precise implant

- **Fotografia dentale:** Essenziale per catturare immagini dettagliate delle caratteristiche dentali e facciali esistenti del paziente, queste fotografie servono come punto di riferimento e possono essere integrate con altri strumenti digitali per un approccio olistico alla pianificazione del trattamento.

Uno dei vantaggi principali di questi strumenti digitali è il miglioramento della comunicazione in tempo reale tra il medico e l'odontotecnico.

Questo loop di feedback immediato garantisce che eventuali aggiustamenti o modifiche possano essere apportati al momento, riducendo i tempi di realizzazione e assicurando che la soluzione protesica finale sia ottimale dal punto di vista funzionale ed estetico.

### Integrazione dell'estetica facciale nella pianificazione del trattamento

Con il paziente virtuale in 3D, i medici possono iniziare il processo di pianificazione del trattamento in un ambiente completamente digitale. Le soluzioni protesiche sono progettate non solo per l'adattamento e la funzione, ma anche per l'armonia estetica con i tratti del viso del paziente.

Vengono presi in considerazione fattori come il sostegno delle labbra, la linea del sorriso e la simmetria facciale, assicurando che le protesi esaltino la bellezza naturale del paziente. Un software avanzato consente regolazioni e simulazioni in tempo reale, fornendo sia al medico che al paziente

un'anteprima del risultato atteso.

### Vantaggi dei protocolli Facial-Driven

I vantaggi dell'adozione di un approccio basato sul viso sono molteplici. Dal punto di vista clinico, gli strumenti digitali riducono il margine di errore, garantendo un posizionamento preciso dell'impianto e un adattamento della protesi. Per i pazienti, l'approccio promette non solo una soluzione funzionale, ma anche un risultato esteticamente gradevole e in linea con le caratteristiche del viso. Inoltre, la natura digitale del protocollo si traduce spesso in un minor numero di appuntamenti e in un'esperienza di trattamento più confortevole.

### Chirurgia guidata e protocollo del carico immediato per la doppia arcata

#### Il concetto di chirurgia guidata

La chirurgia guidata, nella sua essenza, sfrutta la pianificazione digitale e le dime chirurgiche specializzate per garantire un posizionamento preciso degli impianti. Uno degli strumenti fondamentali di questo approccio è il template chirurgico stampato in 3D. Questa dima, derivata da una meticolosa pianificazione digitale pre-operatoria, assicura che gli impianti siano posizionati esattamente come previsto dal sistema virtuale. La precisione offerta da questi template riduce al minimo gli errori chirurgici, garantendo un posizio-

placement. One of the pivotal tools in this approach is the 3D printed surgical template. This template, derived from meticulous pre-operative digital planning, ensures that implants are placed exactly as envisioned in the virtual environment. The precision offered by these templates minimizes surgical errors, ensuring optimal positioning of implants based on both the anatomical structures and the planned final prosthetic outcome.

#### Immediate Double Arch Loading Protocol for Edentulous or Potentially Edentulous Patients

For edentulous or potentially edentulous patients, the challenges of dental rehabilitation are multifaceted. The absence of teeth or the impending loss of remaining teeth often necessitates comprehensive treatment solutions. The advent of the guided surgery approach has brought about transformative possibilities specifically tailored for these patients. One of the most groundbreaking advancements is the capability to address not just a single arch, but both arches simultaneously in one surgical session.

This double arch procedure, made feasible by the precision of guided surgery, offers several distinct advantages for edentulous or potentially edentulous patients:

- **Efficiency:** The combined treatment of both arches in a single session significantly reduces surgical time, offering a swift transition from an edentulous state to a fully rehabilitated dental status.
- **Minimally Invasive:** The meticulous planning inherent to guided surgery ensures a procedure that's less invasive. This is particularly beneficial for edentulous patients, as it minimizes post-operative discomfort and expedites the healing process.

- **Convenience for the Patient:** The consolidation of treatment into a single appointment is a boon for patients, reducing the logistical and emotional challenges often associated with multiple visits. This streamlined approach not only shortens the overall treatment timeline but also provides a more comfortable experience for the patient. By harnessing the capabilities of guided surgery, the immediate double arch loading protocol offers a tailored solution for edentulous or potentially edentulous patients, ensuring they receive a comprehensive, functionally optimal, and aesthetically pleasing rehabilitation in a condensed timeframe.

#### The Innovative Protocol and Technique

Central to this article is the innovative protocol and technique designed to seamlessly transfer both aesthetics and function from the virtual environment to the patient's mouth immediately post-surgery. By utilizing a combination of digital impressions, facial aesthetic integration, and 3D printing technology, a comprehensive virtual treatment plan is developed. This plan then serves as a blueprint, guiding both the surgical and prosthetic phases.

Pre-surgery, the 3D printed surgical template ensures that implants are placed in the exact spatial position as planned virtually. Following this, the pre-fabricated 3D printed provisional restoration is immediately loaded onto the freshly placed implants. This immediate transformation, from virtual planning to tangible results, is both efficient and highly predictable, ensuring that the final outcome mirrors the virtual plan to perfection.

#### Bridging the Virtual and Real Worlds with 3D Printing

The essence of this innovative protocol is the ability to bridge the virtual and real worlds in a streamlined manner using 3D printing technology. Every minute detail, from the patient's facial aesthetics to their functional requirements, is captured, integrated into the treatment plan, and then materialized using 3D printing. The result is a prosthetic solution that not only looks natural and harmonious with the patient's facial features but also functions optimally, restoring the patient's ability to speak, chew, and smile with confidence.

By showcasing this technique, this article aims to highlight the potential of digital workflows in revolutionizing implant dentistry, making procedures more predictable, efficient, and patient-centric.

#### INNOVATIVE PROTOCOL FOR TRANSFERRING EDENTULOUS ARCHES

##### The Significance of the Vertical Dimension of Occlusion

The vertical dimension of occlusion (VDO) plays a pivotal role in the rehabilitation of edentulous patients. It's not just about restoring aesthetics; the correct VDO ensures proper jaw function, phonetics, and overall facial harmony. An inaccurate VDO can lead to complications such as temporomandibular joint disorders, muscle discomfort, and prosthetic failures. Hence, the precise transfer of this dimension is paramount in the treatment of edentulous or potentially edentulous patients.

##### Utilizing Intraoral Scanners for Precise Data Transfer

Intraoral scanners have revolutionized the way dental professionals capture and transfer oral data. Unlike traditional impression methods, these scanners offer a non-invasive, accurate, and efficient means of capturing the intricate details

namento ottimale degli impianti in base alle strutture anatomiche e al risultato protesico finale previsto.

### Protocollo del carico immediato double arch per pazienti edentuli o potenzialmente edentuli

Per i pazienti edentuli o potenzialmente edentuli, le sfide della riabilitazione dentale sono molteplici. L'assenza di denti o l'imminente perdita dei denti rimanenti rende spesso necessarie soluzioni terapeutiche complete. L'avvento dell'approccio chirurgico guidato ha portato a possibilità di trasformazione specifiche per questi pazienti. Uno dei progressi più innovativi è la possibilità di trattare non solo una singola arcata, ma entrambe le arcate contemporaneamente in un'unica sessione chirurgica.

Questa procedura double arch, resa possibile dalla precisione della chirurgia guidata, offre diversi vantaggi ai pazienti edentuli o potenzialmente edentuli:

- **Efficienza:** Il trattamento combinato di entrambe le arcate in un'unica sessione riduce significativamente i tempi chirurgici, offrendo una rapida transizione da uno stato di edentulia a uno stato dentale completamente riabilitato.
- **Minimamente invasivo:** La pianificazione meticolosa inerente alla chirurgia guidata garantisce una procedura meno invasiva. Questo è particolarmente vantaggioso per i pazienti edentuli, in quanto riduce al minimo il disagio post-operatorio e accelera il processo di guarigione.

- **Convenienza per il paziente:** Il consolidamento del trattamento in un unico appuntamento è un vantaggio per i pazienti, in quanto riduce le sfide logistiche ed emotive spesso associate a più visite. Questo approccio semplificato non solo accorcia la durata complessiva del trattamento, ma offre anche un'esperienza più confortevole per il paziente.

Sfruttando le capacità della chirurgia guidata, il protocollo di carico immediato della doppia arcata offre una soluzione su misura per i pazienti edentuli o potenzialmente edentuli, garantendo loro una riabilitazione completa, funzionalmente ottimale ed esteticamente gradevole in tempi brevi.

### Il protocollo e la tecnica innovativi

L'elemento centrale di questo articolo è il protocollo e la tecnica innovativi progettati per trasferire senza soluzione di continuità sia l'estetica che la funzione dall'ambiente virtuale alla bocca del paziente immediatamente dopo l'intervento. Utilizzando una combinazione di impronte digitali, integrazione dell'estetica facciale e tecnologia di stampa 3D, viene sviluppato un piano di trattamento virtuale completo. Questo piano funge quindi da progetto, guidando sia la fase chirurgica che quella protesica.

Prima dell'intervento, il template chirurgico stampato in 3D assicura che gli impianti vengano posizionati nell'esatta posizione spaziale pianificata virtualmente. In seguito, il restauro provvisorio prefabbricato stampato in 3D viene immediata-

of edentulous arches. The digital impressions obtained are of high resolution and can be integrated seamlessly into treatment planning software. This ensures that the VDO, along with other crucial parameters, is accurately transferred in the digital model, paving the way for prosthetic solutions that are both functionally optimal and aesthetically pleasing.

#### Streamlining Communication between Clinicians and Dental Technicians

The success of any prosthetic solution hinges on the synergy between the clinician and the dental technician. The innovative protocol emphasizes real-time communication between these two key players. With the aid of digital tools, data can be shared, reviewed, and modified in real-time, ensuring that both parties are aligned in their vision and approach. This collaborative approach reduces the chances of errors, minimizes the need for adjustments or remakes, and ensures a smoother workflow, ultimately benefiting the patient.

#### CONCLUSION

The innovative protocol for transferring edentulous arches, with its emphasis on the accurate transfer of VDO and enhanced collaboration, promises a paradigm shift in the treatment of edentulous patients. By integrating advanced digital tools with a patient-centric approach, this protocol ensures that patients receive prosthetic solutions that are tailored to their unique needs, ensuring comfort, functionality, and aesthetic harmony.

#### MATERIALS AND METHODS

#### Patient Selection:

- Inclusion criteria: Patient presenting with complete edentulism in one arches and partial edentulism in the other, adequate bone volume for implant placement, and no contraindications for surgical procedures.

#### Digital Tools and Equipment:

- Intraoral scanner (3Shape/Trios 3) for digital impressions.
- Cone-beam computed tomography (CBCT) machine (X-MIND Prime 3D-Acteon) for acquiring three-dimensional bone structure data.
- Computer-aided design/computer-aided manufacturing (CAD/CAM) system (3Shape Dental System) for prosthetic design and fabrication.

#### Digital Workflow:

- **Data Acquisition:** Digital impressions of the edentulous arches were taken using the intraoral scanner. CBCT scans were also taken to assess bone quality, quantity, and anatomical landmarks.
- **Virtual Treatment Planning:** Using specialized software (RealGuide Software Suite), the digital impressions and CBCT data were merged to create a comprehensive 3D model of the patient's oral anatomy. Implant positions were virtually planned considering prosthetic requirements, bone availability, and anatomical structures.
- **Surgical Guide Fabrication:** Based on the virtual treatment plan, a surgical guide was designed using the CAD/CAM system (RealGuide Software Suite) then 3D printed with the 3D printer Asiga.
- **Implant Placement:** Using the modular surgical guides and

the relatives index, implants were placed in the predetermined positions. The guides ensured accurate translation of the virtual plan to the actual surgical procedure.

- **Screw retained immediate loading** both arches provisional restorations: Once implants were placed, the same modular surgical guides ensure the proper fixation of the prefabricated reinforced provisionals restoration in the same inter maxilla relation as virtually planned.

#### CLINICAL CASE DESCRIPTION

##### Clinical case presentation

Patient L.G. a 65-year-old male, non-smoker and in good general health presented to our attention complaining of cosmetic and functional problems. The patient's request was, to have a fixed-type prosthetic solution. On objective examination, he showed total edentulousness in the upper arch, and partial edentulousness with only the presence of two dental elements 33 and 43. He was the wearer of an upper removable total denture and a removable partial denture with clasps in the lower arch that were totally unsatisfactory in both function and aesthetics. The treatment plan consisted of the fabrication of an immediately loaded hybrid prosthesis on 5 implants (TSV Zimvie) in the upper arch and 6 implants (TSV Zimvie) in the lower arch according to the double arch guided surgery protocol.

The diagnostic approach required a thorough collection of information starting with a photographic protocol for extra-oral, dento-labial and intraoral facial esthetic analysis, (Fig.1,2) as well as the survey of intraoral and arch facial impressions.

mente caricato sugli impianti appena inseriti. Questa trasformazione immediata, dalla pianificazione virtuale ai risultati tangibili, è efficiente e altamente predicibile, garantendo che il risultato finale rispecchi alla perfezione il piano virtuale.

### Un ponte tra il mondo virtuale e quello reale con la stampa 3D

L'essenza di questo protocollo innovativo è la capacità di collegare il mondo virtuale e quello reale in modo razionale grazie alla tecnologia di stampa 3D. Ogni minimo dettaglio, dall'estetica facciale del paziente alle sue esigenze funzionali, viene catturato, integrato nel piano di trattamento e quindi materializzato con la stampa 3D. Il risultato è una soluzione protesica che non solo ha un aspetto naturale e armonioso con le caratteristiche del viso del paziente, ma funziona anche in modo ottimale, restaurando la capacità del paziente di parlare, masticare e sorridere con fiducia. Mostrando questa tecnica, questo articolo intende evidenziare il potenziale dei flussi di lavoro digitali nel rivoluzionare l'implantologia, rendendo le procedure più predicibili, efficienti e incentrate sul paziente.

### Protocollo innovativo per il trasferimento di arcate edentule

#### L'importanza della dimensione verticale dell'occlusione

La dimensione verticale dell'occlusione (VDO) svolge un ruolo fondamentale nella riabilitazione dei pazienti edentuli.

Non si tratta solo di restaurare l'estetica; la VDO corretta garantisce la corretta funzione masticatoria, la fonetica e l'armonia facciale complessiva. Una VDO imprecisa può portare a complicazioni come disturbi dell'articolazione temporo-mandibolare, disagi muscolari e fallimenti della protesi. Pertanto l'identificazione e il trasferimento preciso di questa dimensione è fondamentale nel trattamento di pazienti edentuli o potenzialmente tali.

### Utilizzo degli scanner intraorali per un trasferimento preciso dei dati

Gli scanner intraorali hanno rivoluzionato il modo in cui gli odontoiatri acquisiscono e trasferiscono i dati orali. A differenza dei metodi d'impronta tradizionali, questi scanner offrono un mezzo non invasivo, accurato ed efficiente per catturare tutte le informazioni delle arcate edentule. Le impronte digitali ottenute sono ad alta risoluzione e possono essere integrate perfettamente nel software di pianificazione del trattamento. Ciò garantisce che la VDO, insieme ad altri parametri cruciali, sia accuratamente trasferita nel modello digitale, aprendo la strada a soluzioni protesiche ottimali dal punto di vista funzionale ed estetico.

### Semplificazione della comunicazione tra clinici e odontotecnici

Il successo di qualsiasi soluzione protesica dipende dalla sinergia tra il medico e l'odontotecnico. Il protocollo innovativo enfatizza la comunicazione in tempo reale tra questi due

#### Protocol for transferring edentulous arches with digital flow

The first step in digital workflow is the acquisition of data digitally and their proper transfer to the laboratory. In any prosthetic rehabilitation, the crucial point is the correct determination of intermaxillary ratios, both in the patient's usual position as well as in a new prosthetic reference position called reference position (RP) in cases where we have to reestablish a new intermaxillary relationship by deprogramming the patient and restoring the vertical dimension.

In the case of edentulous and partially edentulous patients, digital acquisition of the correct recordings and their transfers to the laboratory are crucial in order to create the virtual patient, giving the technician the opportunity to be able to align the correct intermaxillary positions in relation to the bony structures of the patient in question. The difficulty of accurately acquiring edentulous arches with an intraoral impression especially in the case of well-represented alveolar mucosa as in the mandibular arch, led us to develop the DAGO protocol that simplifies the acquisition and transfer of digital information in the edentulous patient.

#### The protocol involves:

1. An initial phase of data acquisition and transfer in the digital environment.
1. An initial intraoral scan of the dental arches with removable prostheses in place and detection of the intermaxillary relationship in the repeatable reference position (Fig.6,7,8).
2. A second intraoral scan of the upper edentulous and lower partially edentulous arch as extensive as possible without

the inserted prostheses and without having to record the intermaxillary (bite) ratios (Fig.9,10,11).

3. A third bench scan of the lowered prostheses in the patient's mouth with an opaque silicone material (Kerr's PERMLASTIC REGULAR) so that the patient's tissues can be detected in detail. Once cured, excess material in the area of the denture teeth must be removed in order to expose the teeth themselves, which will serve as a repere for alignments. Scans of the lowered dentures should be taken accurately at 360° both externally and internally (Fig.12-17).

B. Digital processing stage in the laboratory.

1. Making Digital Smile Design, in this case, thanks to the laboratory software (Dental Design- 3Shape) allows us to make the aesthetic assessment and set the new smile lines as well as the new occlusal plane (Fig.18,19,20,21,22).

2. Next, the alignment protocol of the 2D photos and with the 3D stl file of the intraoral scan of the upper arch will be helpful in determining the aesthetic parameters correctly aligned with the patient's face in order to set up the new digital wax-up that will begin with the design of the new occlusal plane. Fig.2

The first step is to align the patient's intraoral scan with the inserted prostheses with the "desk" scan of the correctly relined upper and lower prostheses, respectively, taking advantage of the denture teeth as alignment landmarks (Fig.25, 26).

We then proceed to align the scan of the edentulous upper arch with the scan of the relined prosthesis thanks to corresponding landmarks present (palatine wrinkles, tuber area) positively on the tissues detected at the intraoral level and negatively on the relined prosthesis. (Fig. 27)

As for the alignment of the lower arch, the dental elements will be used as corresponding repere points for alignment (Fig.28).

Thanks to the alignment algorithms and the concept of "best fit" made available by the 3SHAPE Cad design software, the corresponding repere will be correctly aligned with an accurate calculation, to the prosthesis lowered (Fig. 29) and previously aligned in the correct intermaxillary ratio. This alignment step allows us to have in the correct intermaxillary relationship the working arches of the virtual patient (Fig. 30).

C. Virtual and prosthetic design phase

The guided surgery protocol involving both arches, as in the present case, requires the use of EVO-BITE, a radiological template with extraoral radiopaque geometric retrievals during acquisition with Cone-Beam CT (Figs. 30, 31).

Constructed with three resin stops on the 3D printed models of the patient's current situation, the Evo Bite will be fixed with clear silicone gel directly on the patient's prostheses in situ, making sure they are well stable during acquisition with Cbct (Fig. 32).

Once the Dicom files have been obtained, it is necessary to digitally acquire the evo bite by reassembling it on the printed models with the lab scanner in order to have the correct position in the virtual space and to be able to align it with the Dicom files themselves (Fig.33, 34).

The fabrication of the virtual patient will be completed with the alignment of the STL files of the scans of the edentulous arches in the correct relationship of the patient's bone structures and the complete digital wax-up (with and without gingival ortho to facilitate implant planning), esthetic-functional prosthetic design. This information entered into the Real Guide implant planning software allowed the virtual 3d design of the 5 implants in the upper arch and 6 implants in the lower arch,

attori chiave. Con l'aiuto di strumenti digitali, i dati possono essere condivisi, rivisti e modificati in tempo reale, assicurando che entrambe le parti siano allineate nella visione e nell'approccio. Questo approccio collaborativo riduce le possibilità di errore, minimizza la necessità di aggiustamenti o rifacimenti e garantisce un flusso di lavoro più fluido, a tutto vantaggio del paziente.

### Conclusione

L'innovativo protocollo per il trasferimento delle arcate edentule, con la sua enfasi sul trasferimento accurato della VDO e sulla collaborazione rafforzata, promette un cambiamento paradigmatico nel trattamento dei pazienti edentuli. Integrando strumenti digitali avanzati con un approccio incentrato sul paziente, questo protocollo assicura che i pazienti ricevano soluzioni protesiche su misura per le loro esigenze specifiche, garantendo comfort, funzionalità e armonia estetica.

## MATERIALI E METODI

### Selezione dei pazienti

- Criteri di inclusione: paziente con edentulismo completo in un'arcata e parziale nell'altra, volume osseo adeguato per l'inserimento di impianti e assenza di controindicazioni alle procedure chirurgiche.

Strumenti e apparecchiature digitali:

- Scanner intraorale (3Shape/Trioss 3, 3Shape Copenhagen, Danimarca) per impronte digitali.
- Macchina per tomografia computerizzata cone beam (CBCT) (X-MIND Prime 3D-Acteon) per l'acquisizione di dati tridimensionali sulla struttura ossea.
- Sistema CAD/CAM (3Shape Dental System, 3 Shape, Copenhagen, Danimarca) per la progettazione
- Stampa 3D Asiga (Asiga, Alexandria, NSW, Australia) per la realizzazione di protesi provvisorie.

### Flusso di lavoro digitale

- Acquisizione dei dati: le impronte digitali delle arcate edentule sono state rilevate con lo scanner intraorale. Sono state inoltre effettuate scansioni CBCT per valutare la qualità e la quantità dell'osso e i punti di riferimento anatomici.
- Pianificazione virtuale del trattamento: utilizzando un software specializzato (RealGuide Software Suite, Zimvie, Zimmer Biomet, Indiana, USA), le scansioni intraorali e i dati CBCT sono stati allineati per creare un modello 3D completo dell'anatomia orale del paziente. Le posizioni degli impianti sono state pianificate virtualmente tenendo conto dei requisiti protesici, della disponibilità ossea e delle strutture anatomiche.
- Realizzazione della dima chirurgica: sulla base del piano di trattamento virtuale, è stata progettata una dima chirurgica con il sistema CAD/CAM (RealGuide Software Su-

taking into consideration the prosthetic contour, the interface between soft and hard tissues, the correct position dictated by the anatomical structures, and the number and distribution of implants according to the biomechanical requirements of immediate load prosthetic rehabilitations (Fig. 35-40). This technique allowed us to transfer both the esthetic and functional information of the virtual design into the patient's own craniofacial relationships in an extremely accurate manner. For the design of the immediately loaded provisional, the so-called bar and counter-bar CAD design protocol was used. This protocol allows us to align to the implant planning the full digital wax-up of both arches with gingival orthosis, already in the correct functional esthetic relationship (Fig. 44,45,46) and by volumetric subtraction derive the correct volumes of the reinforcement bar as well as define the necessary tolerances and dedicated spacings (Fig. 47-49). The titanium bars were fabricated by milling (Fig. 50, 51), while monochromatic microfilled composite resins with high translucency printed with DLP printing technology were used to produce the temporary (Fig. 52-55). To individualize the esthetics and emphasize the orthopedic component, pink composite glazes and opalescent and contrasting canine-to-canine effects were used to characterize the white esthetic component (Fig. 56-58). The whole was assembled in the laboratory by bonding with composite material and after opacification of the bar itself. The decomposed templates were made by 3D printing (Asiga) with dedicated transparent resins, and inserted metal bushings to guide implant placement (Fig. 59-62).

D. Surgical and Prosthetic Phase  
The surgery was performed under conscious sedation. After

local anesthesia, the main templates were fixed by Anchor pin fixation, first in the lower arch using the two residual elements as initial support, and then thanks to the reference index, the main template was fixed in the upper arch. Then the two dental elements were extracted and microflaps opening was performed to divide the keratinized tissue in both arches. Secondary templates for implant surgery were then screwed onto the primary templates (Fig. 63-65). Once the 6 TSV Zimvie implants in the lower arch and 5 TSV-T Zimvie implants in the upper arch had been placed and the secondary templates removed, the tapered abutments (MUA) and 15 N/cm prosthetic cylinders were screwed down with a torque of 25-N/cm.

The provisional bar-reinforced prostheses were fixed on the prosthetic cylinders with Panavia V5 resin cement after fixation to the primary templates by a system of pedicles and fixation screws in the upper and lower arch, respectively. This method made it possible to transfer the exact virtually designed intermaxillary relationship as well as the occlusal and esthetic plane related to the patient's face. They were then properly finished and polished to allow optimal soft tissue healing and conditioning and to allow a consonant home maintenance procedure. After suturing the flaps, the prostheses were screwed in by tightening the fixation screws to 15N (Fig. 66-73).

### DISCUSSION

The protocol outlined in this study, with emphasis on accurate transfer of initial information and meticulous esthetic and functional planning on the virtual patient in an all-digital

environment, enabled the fabrication and placement of a screw-retained prosthetic rehabilitation with an immediate double load in the correct interarch relationships. This method facilitated the precise and predictable transfer of aesthetics and function, reducing chair time, the number of surgical sessions, and the invasiveness of surgery, leading to great patient satisfaction.

Within the modern planning and treatment philosophy, in addition to surgical and prosthetic success, patient-related goals, such as improved quality of life throughout the entire treatment workflow, have become paramount. Reducing the number of surgical steps, the invasiveness of those steps, and the overall treatment timeline are key elements in increasing patient satisfaction. In this context, guided surgery offers numerous advantages for both clinician and patient over conventional surgery, such as significantly higher accuracy in three-dimensional prosthetically guided fixture placement, a standardizable level of safety, and shorter operative procedure durations.

The adoption of new technologies and materials has simplified workflows and standardized protocols, ensuring successful restoration for patients even in complex cases. However, both virtual environment design and surgical implementation require careful study of the case at hand with an integrated approach of the dental and dental technician teams. The described case was carefully monitored over time to verify the clinical efficacy of the virtual planning and the intraoral accuracy and reproducibility of what was designed in the virtual environment, showing good stability of bone levels and peri-implant soft tissue one year later.

The DAGO protocol described to transfer the maxillary relation

- ite, Zimvie) e poi stampata in 3D con la stampante Asiga.
- Posizionamento degli impianti: utilizzando le dime chirurgiche modulari e gli index di posizionamento, gli impianti sono stati posizionati nelle posizioni prestabilite. Le guide hanno garantito un trasferimento accurato del piano virtuale alla procedura chirurgica reale.
- I restauri provvisori a carico immediato di entrambe le arcate sono stati avvistati: una volta posizionati gli impianti, le stesse dime chirurgiche modulari assicurano il corretto posizionamento dei restauri provvisori rinforzati prefabbricati nella stessa relazione intermascellare pianificata virtualmente.

## Descrizione del caso clinico

### Presentazione del caso clinico

Il paziente L.G. uomo di 65 anni, non fumatore e in condizioni di buona salute generale si è presentato alla nostra attenzione lamentando problematiche estetiche e funzionali. La richiesta del paziente è stata, quella di avere una soluzione protesica di tipo fisso. All'esame obiettivo mostrava un edentulia totale nell'arcata superiore, e un edentulia parziale con la sola presenza di due elementi dentali 33 e 43. Era portatore di una protesi totale rimovibile superiore ed una protesi parziale rimovibile con ganci nell'arcata inferiore del tutto insoddisfacenti sia per funzione che per estetica. Il piano di trattamento è consistito nella realizzazione di una protesi ibrida a carico immediato su 5 impianti (TSV Zimvie) nell'arcata superiore e 6 impianti (TSV Zimvie) nell'arcata inferiore secondo il protocollo della chirurgia guidata a doppia arcata. L'approccio diagnostico ha richiesto una raccolta approfondita delle informazioni partendo da un protocollo fotografico per l'analisi estetica facciale extra-orale, dento-labiale ed intraorale, (Fig. 1-5) nonché il rilievo delle impronte intraorali ed arco facciale.

### Protocollo per il trasferimento delle arcate edentule con il flusso digitale

Il primo step del flusso di lavoro digitale consiste nell'acquisizione dei dati in maniera digitale ed il loro corretto trasferimento al laboratorio. In ogni riabilitazione protesica il punto cruciale è la corretta determinazione dei rapporti intermascellari, sia in posizione abituale del paziente, sia in una nuova posizione di riferimento protesica detta reference position (RP) nei casi in cui dobbiamo ristabilire un nuovo rapporto intermascellare deprogrammando il paziente e ripristinando la dimensione verticale.

Nel caso dei pazienti edentuli e parzialmente edentuli l'acquisizione digitale delle corrette registrazioni e i relativi trasferimenti al laboratorio sono determinanti al fine di creare il paziente virtuale, dando la possibilità al tecnico di poter allineare le corrette posizioni intermascellari in rapporto alle strutture ossee del paziente in questione. La difficoltà di acquisire digitalmente in maniera accurata le arcate edentule, con una scansione intraorale nei casi di mucosa alveolare ben rappresentata come nel arcata mandibolare, ci ha portato ad elaborare il protocollo DAGO. Questo protocollo sem-



FIG. 1, 2 Situazione iniziale extraorale del paziente: visione frontale

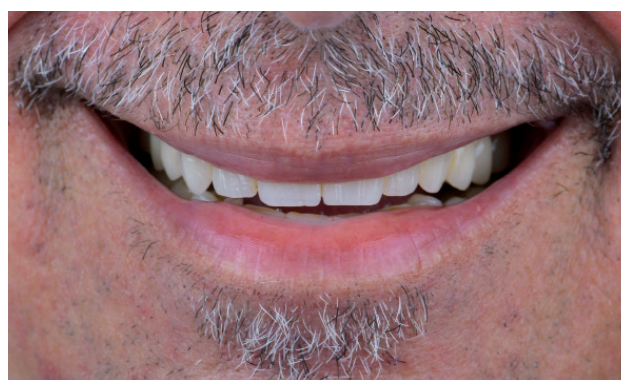

FIG. 3 Situazione iniziale extraorale: particolare del sorriso, si noti la mancanza di armonia ed il sorriso inverso

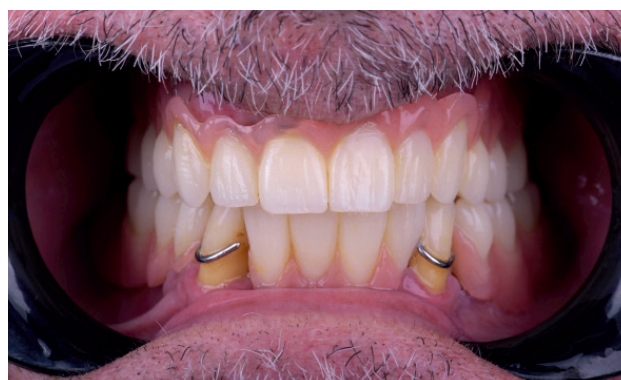

FIG. 4 Situazione iniziale intraorale con le protesi inserite

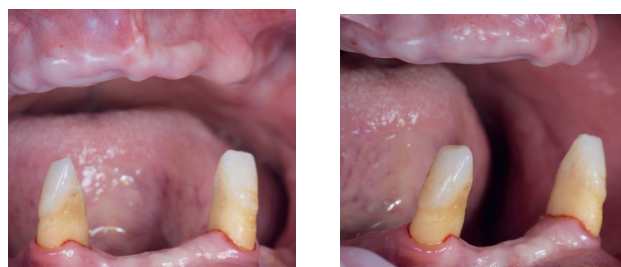
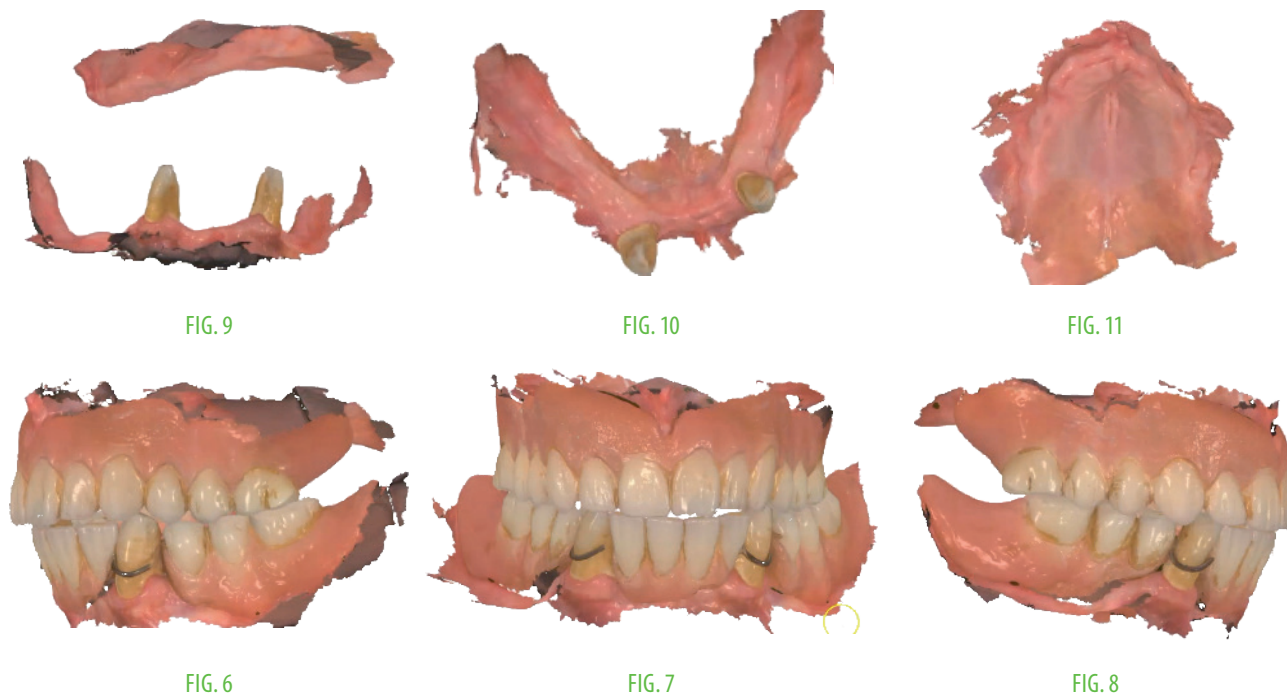


FIG. 5 situazione iniziale intraorale senza le protesi: visione frontale e laterale



plifica l'acquisizione ed il trasferimento delle informazioni digitali nel paziente edentulo.

## Il protocollo

### A. Fase di acquisizione e trasferimento dei dati in ambiente digitale

1. Una prima scansione intraorale delle arcate dentali con le

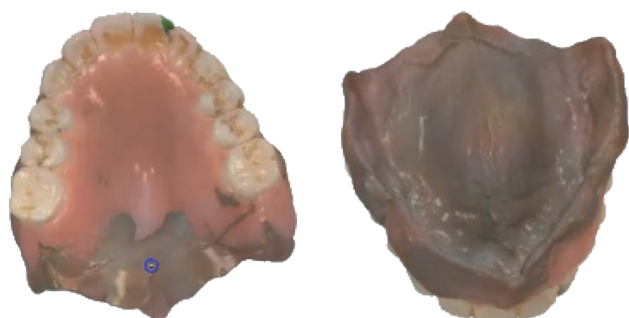


FIG. 12

FIG. 13



FIG. 14

FIG. 15

protesi rimovibili in situ e la rilevazione del rapporto intermascellare nella posizione di riferimento ripetibile (Fig. 6-8).

2. Una seconda scansione intraorale dell'arcata superiore edentula ed inferiore parzialmente edentula più estesa possibile senza le protesi inserite e senza dover registrare i rapporti intermascellari (morso) (Fig. 9-11).
3. Una terza scansione a banco delle protesi ribassate nella bocca del paziente con un materiale silicico opaco (Permlastic Regular, Kerr, Scafati, Italia) in modo da rilevare in maniera dettagliata i tessuti del paziente. Una volta indurito deve essere rimosso il materiale in eccesso nella zona dei denti della protesi, per poter mettere in evidenza i denti stessi che serviranno come repere per gli allineamenti. Le scansioni delle protesi ribassate devono essere eseguite accuratamente a 360° sia esternamente che internamente (Fig. 12-17).

### B. Fase di elaborazione digitale in laboratorio.

1. La realizzazione del Digital SmileDesign, in questo caso, grazie al software di laboratorio (Dental Design, 3Shape) ci consente di effettuare la valutazione estetica 2D ed impostare le nuove linee del sorriso, nonché il nuovo piano occlusale (Fig. 18-22).
2. Successivamente il protocollo di allineamento delle foto in 2D e con il file stl 3D della scansione intraorale della arcata superiore saranno utili a determinare i parametri estetici correttamente allineati al volto del paziente per poter impostare la ceratura digitale che inizierà con il disegno del nuovo piano occlusale (Fig. 23).
3. Allineamento delle scansioni acquisite: (Fig. 24)

Il primo passaggio consiste nell'allineare la scansione intraorale del paziente con le protesi inserite con la scansione a "banco" della protesi superiore e rispettivamente inferiore



FIG. 16



FIG. 17

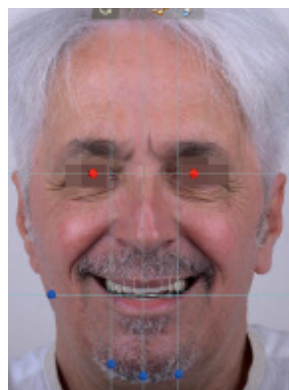

FIG. 18



correttamente ribassate sfruttando come reperi di allineamento i denti della protesi (Fig. 25, 26).

Si procede poi ad allineare la scansione dell'arcata superiore edentula con la scansione della protesi ribassata grazie a punti di reperi corrispondenti presenti (rughe palatine, zona tuber) in positivo sui tessuti rilevati al livello intraorale ed in negativo sulla protesi ribassata (Fig. 27).

Per quanto riguarda l'allineamento dell'arcata inferiore, verranno utilizzati gli elementi dentali come punti di reperte corrispondenti per l'allineamento (Fig. 28).

Grazie agli algoritmi di allineamento e al concetto di "best fit" messi a disposizione dal software Cad di progettazione 3Shape i reperi corrispondenti verranno correttamente allineati con un calcolo accurato, alla protesi ribassata (Fig. 29) e precedentemente allineata nel rapporto intermascellare corretto. Questa fase di allineamento ci consente di avere nel corretto rapporto intermascellare le arcate di lavoro del paziente virtuale (Fig. 30).

### C. Fase di pianificazione implantare e progettazione virtuale protesica

Il protocollo della chirurgia guidata che coinvolge entram-

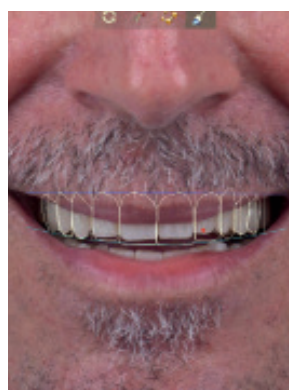

FIG. 19



be le arcate, come nel caso in questione, richiede l'utilizzo di una dima radiologica con reperi geometrici radiopacchi extraorali EVO-BITE durante l'acquisizione con la Tac Cone-Beam (Fig. 31, 32).

Costruito con tre stop in resina sui modelli stampati 3D della situazione attuale del paziente, l'EVO-BITE sarà fissato con

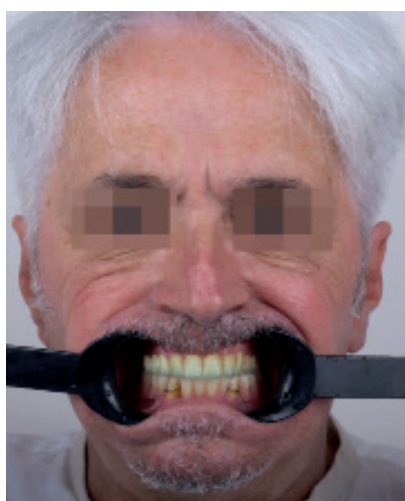

FIG. 20

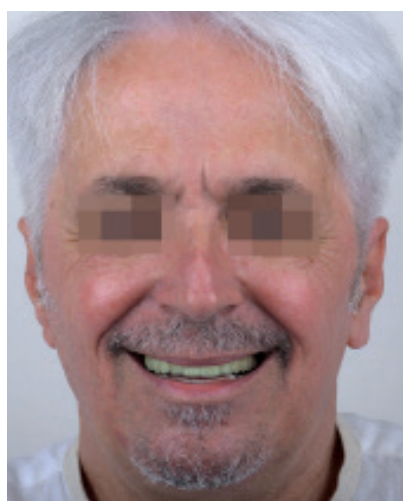

FIG. 21

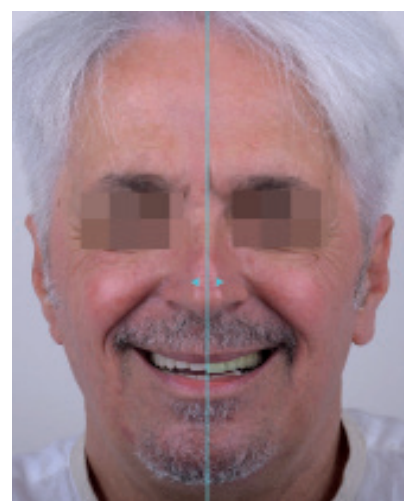

FIG. 22

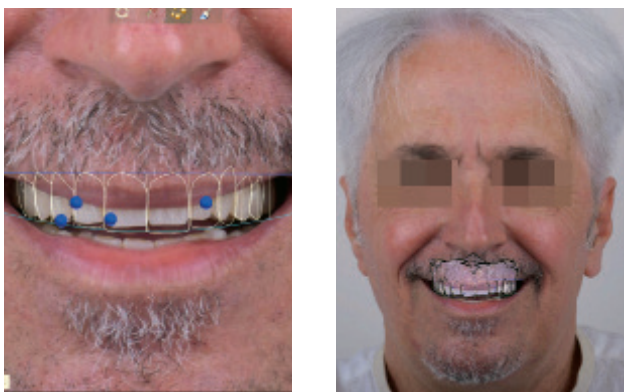

FIG. 23

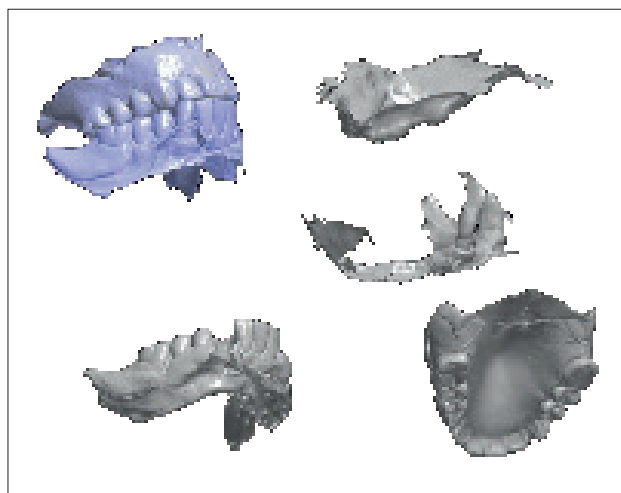


FIG. 24




FIG. 25




FIG. 26

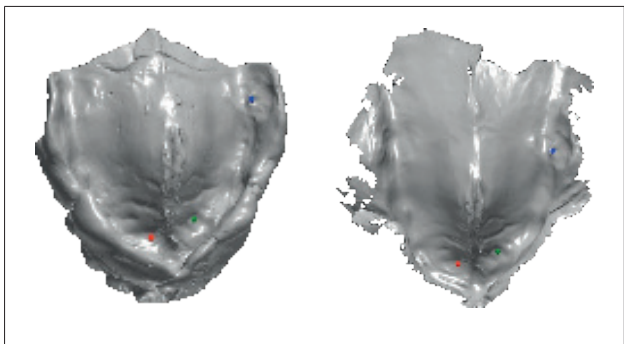


FIG. 27

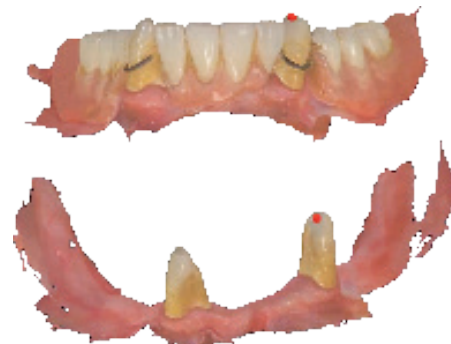

FIG. 28

gel silconico trasparente direttamente sulle protesi del paziente in situ, accertandosi che siano ben stabili durante l'acquisizione con la CBCT (Fig. 33).

Una volta ottenuti i file Dicom è necessario acquisire digitalmente l'EVO-BITE con lo scanner da laboratorio, rimontandolo sui modelli stampati, per avere la corretta posizione nello spazio virtuale e poterlo allineare ai file Dicom stessi (Fig. 34, 35).

La realizzazione del paziente virtuale si completerà con l'allineamento dei file STL delle scansioni delle arcate edentule nel corretto rapporto delle strutture ossee del paziente e la ceratura digitale completa (con e senza ortopedia gengivale per facilitare la pianificazione implantare), estetico-funzionale del progetto protesico. Queste informazioni inserite nel

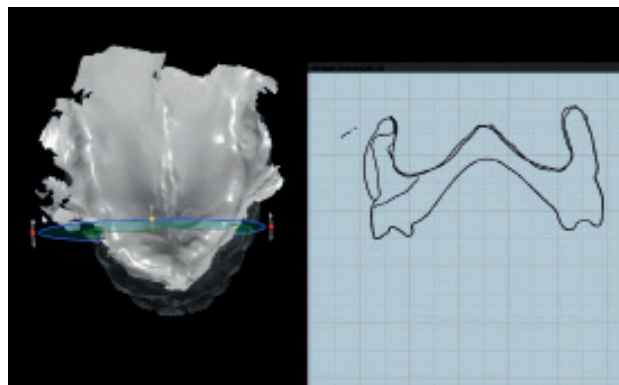


FIG. 29

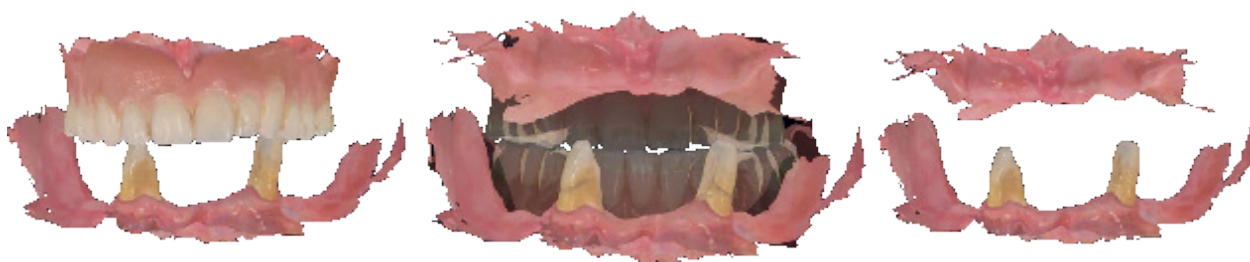

FIG. 30




FIG. 31

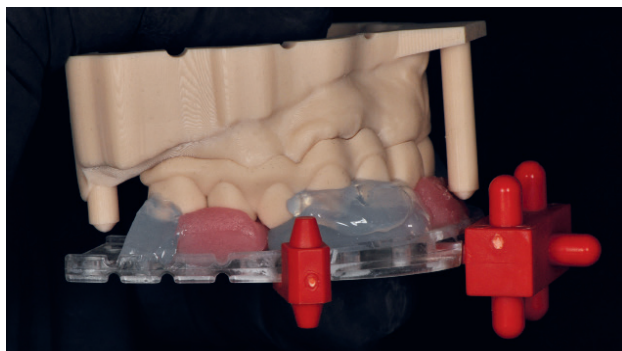


FIG. 32

software di pianificazione implantare Real Guide (RealGuide Software Suite, Zimvie) hanno permesso la progettazione 3d virtuale dei 5 impianti nell'arcata superiore e 6 impianti nell'arcata inferiore, tenendo in considerazione il contorno protesico, l'interfaccia tra tessuti molli e tessuti duri, la corretta posizione dettata dalle strutture anatomiche, il numero e la distribuzione degli impianti in base alle richieste biomecniche delle riabilitazione protesiche a carico immediato (Fig. 36-41).

Con lo stesso software vengono progettate le dime modulari per la fase chirurgica, che in questo caso saranno scomposte e guideranno sia il posizionamento implantare, sia il posizionamento e il bloccaggio del provvisorio a carico immediato nella corretta posizione nello spazio come da progetto virtuale. Con un'altro software Magic (Geomagic, 3D System,

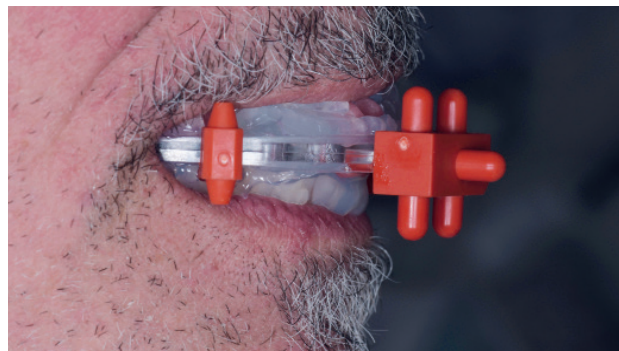


FIG. 33

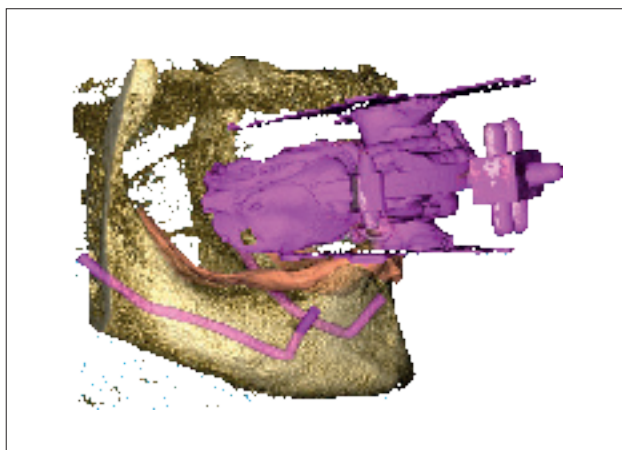


FIG. 34

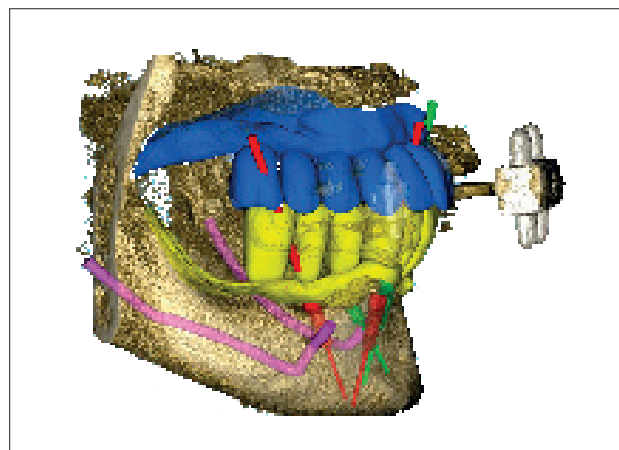


FIG. 35

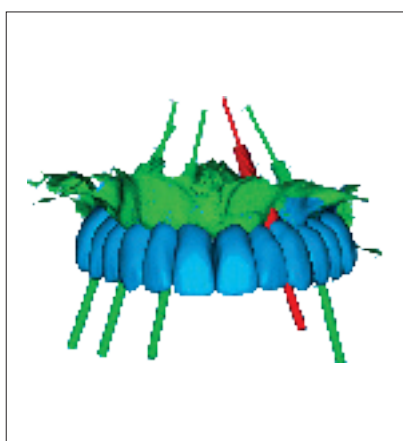


FIG. 36

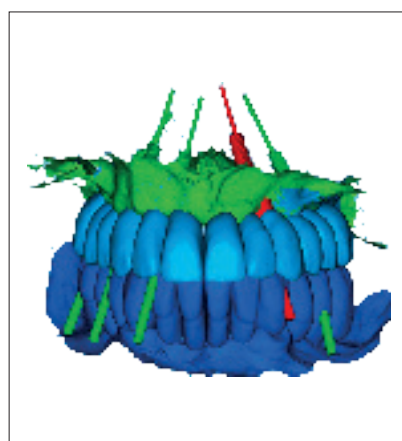


FIG. 37

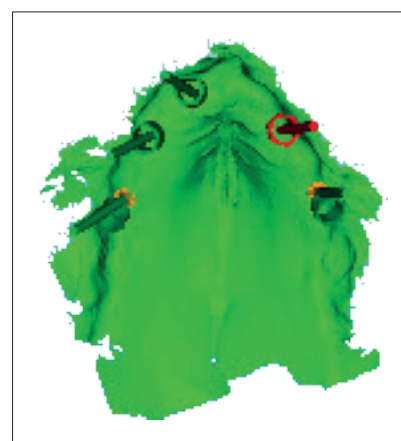


FIG. 38

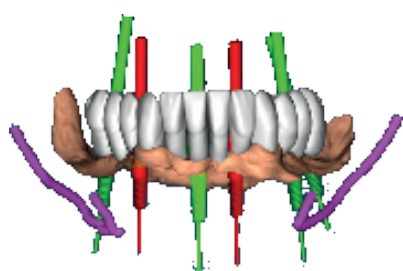


FIG. 39

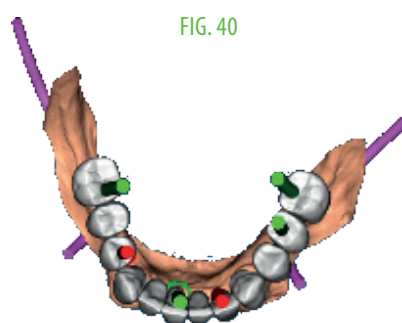


FIG. 40

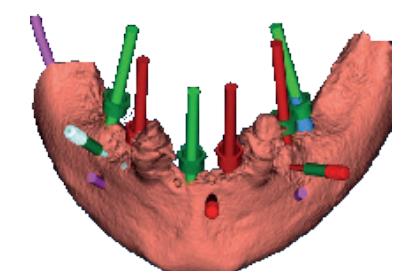


FIG. 41

South Carolina, USA) sono stati progettati i braccetti pedunculati che consentiranno la fissazione grazie all'avvitamento delle dime tra di loro (Fig. 42-44).

Questa tecnica ci ha consentito di trasferire sia le informazioni estetiche che funzionali del progetto virtuale negli stessi rapporti craniofacciali del paziente in modo estremamente accurato.

Per il progetto del provvisorio a carico immediato è stato utilizzato il protocollo di disegno CAD cosiddetto barra e contro barra Design. Questo protocollo ci consente di allineare alla pianificazione implantare la ceratura digitale completa di

entrambe le arcate con ortopedia gengivale, già nel corretto rapporto estetico funzionale (Fig. 45-47) e per sottrazione volumetrica ricavare i volumi corretti della barra di rinforzo nonché definire le tolleranze necessarie e le spaziature dedicate (Fig. 48-50).

Le barra in titanio è stata realizzata per fresatura (Fig. 51, 52) mentre per la produzione del provvisorio sono stati utilizzate le resine composite microriempite monocromatiche ad alta trasparenza stampate con tecnologia DLP printing (Fig. 53-56). Per individualizzare l'estetica ed enfatizzare la componente ortopedica sono stati utilizzati smalti compositi



rosa ed effetti opalescenti e di contrasto da canino a canino per caratterizzare la componente estetica bianca. (Fig. 57-59) Il tutto è stato assemblato in laboratorio tramite incollaggio con materiale composito e previa opacizzazione della barra stessa. Le dime scomposte sono state realizzate tramite stampa 3D (Asiga) con resine trasparenti dedicate, ed inserite le boccole in metallo per guidare il posizionamento implantare (Fig. 60-62).

#### D. Fase Chirurgica e protesica

L'intervento è stato eseguito in sedazione cosciente. Previa anestesia locale vengono fissate le dime primarie mediante Pin di fissaggio Anchor pin, prima nell'arcata inferiore utilizzando i due elementi residui come appoggio iniziale e successivamente grazie all'index di posizionamento è sta-

ta fissata la dima primaria nell'arcata superiore. In seguito sono stati estratti i due elementi dentali residui ed eseguita l'apertura di microlembi per preservare il tessuto keratinizzato in entrambe le arcate. Sulle dime primarie sono state poi avvitate le dime secondarie per la chirurgia implantare (Fig. 63-65). Le protesi provvisorie rinforzate a carico immediato sono state fissate ai cilindri protesici con il cemento resinoso Panavia V5 (Kuraray Noritake, Hattersheim, Germania) previa fissazione alle dime primarie grazie a un sistema di peduncoli e viti di fissaggio, rispettivamente nell'arcata superiore ed inferiore. Questo metodo ha consentito di trasferire l'esatto rapporto intermascellare progettato virtualmente nonché il piano oclusale ed estetico rapportato al viso del paziente. Le protesi provvisorie sono state poi rifinite e lucidate adeguatamente per consentire una ottimale guarigione.




FIG. 42

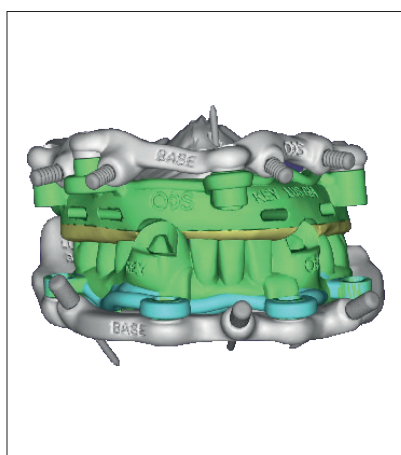


FIG. 43

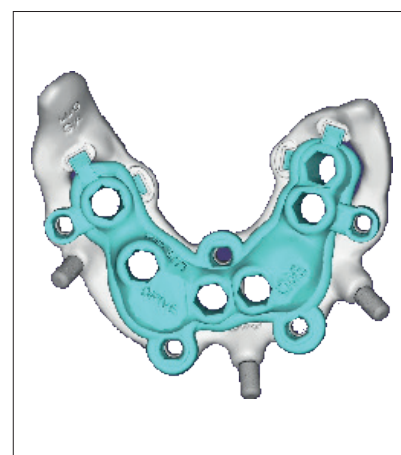


FIG. 44

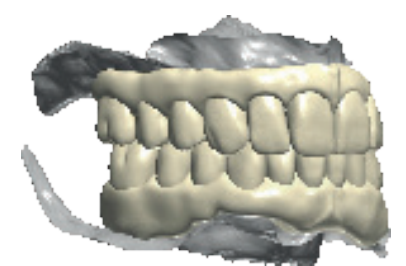

FIG. 45

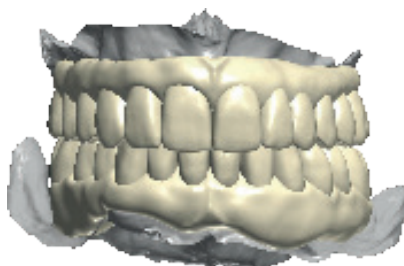

FIG. 46

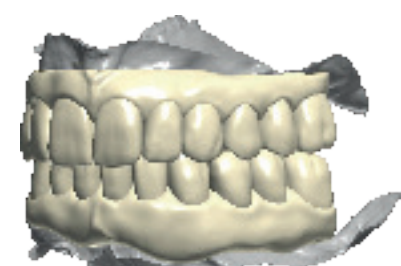

FIG. 47

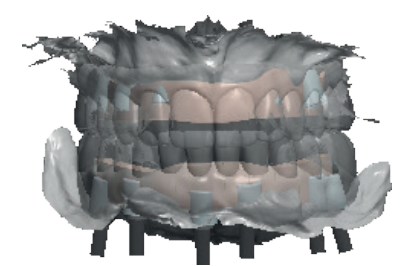


FIG. 48

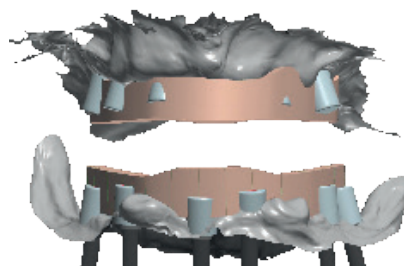


FIG. 49

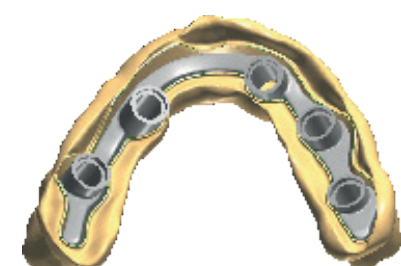

FIG. 50

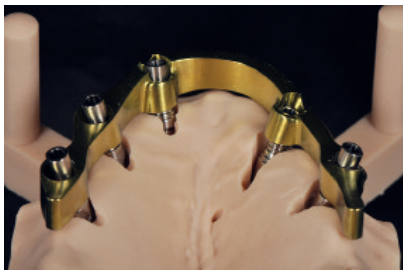

FIG. 51

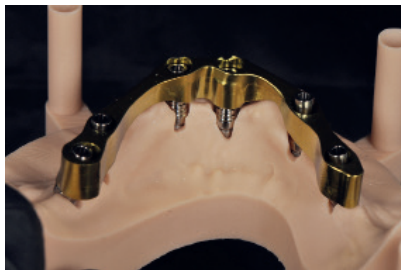


FIG. 52



FIG. 53



FIG. 54

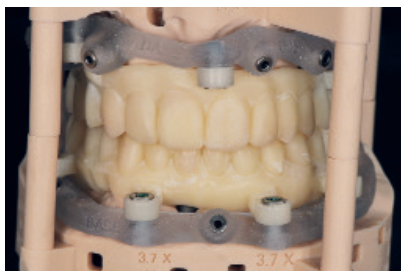


FIG. 55



FIG. 56

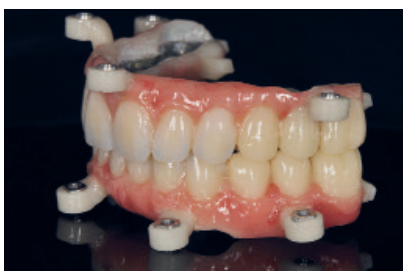

FIG. 57

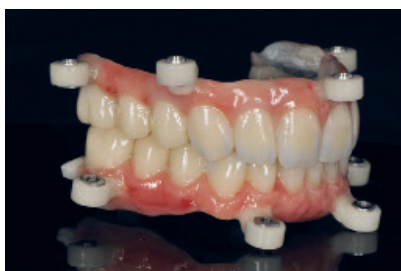

FIG. 58

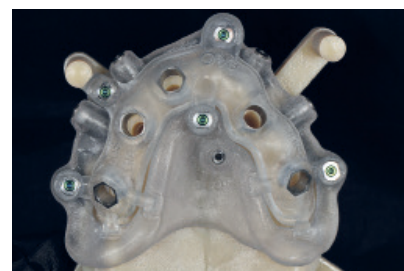

FIG. 59

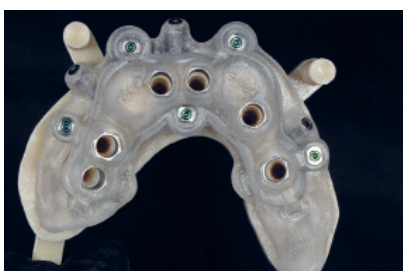


FIG. 60

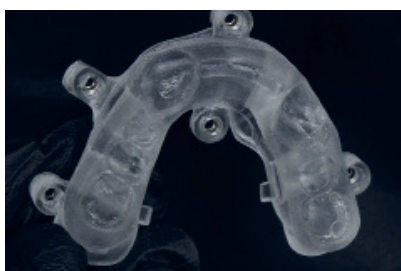

FIG. 61

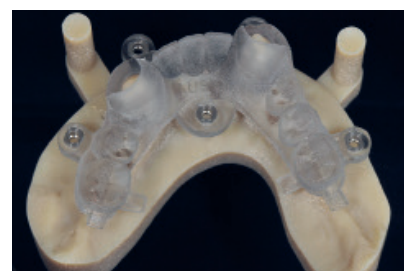


FIG. 62

gione e condizionamento dei tessuti molli e permettere una procedura di mantenimento domiciliare consona. Dopo aver suturati i lembi le protesi sono state avvitate serrando le viti di fissaggio a 15N (Fig. 66-76).

## DISCUSSIONE

Il protocollo delineato in questo studio, pone particolare enfasi sul trasferimento accurato delle informazioni iniziali e sulla pianificazione meticolosa, estetica e funzionale nel

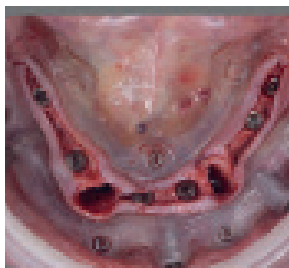
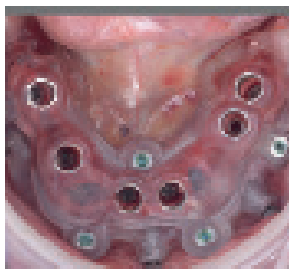
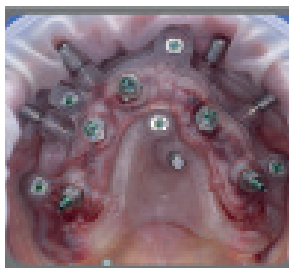
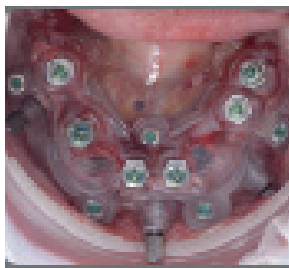
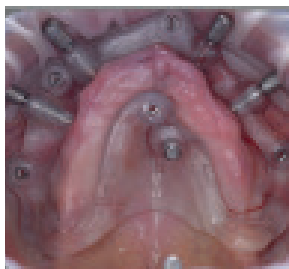
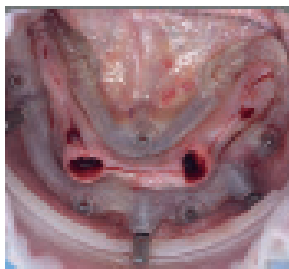
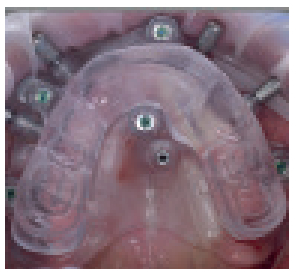
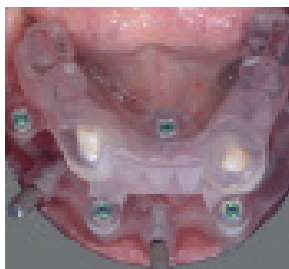
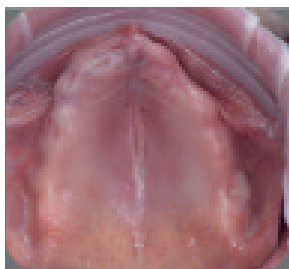
paziente virtuale in un ambiente completamente digitale. Questo protocollo ha permesso la realizzazione e il posizionamento di una riabilitazione protesica avvitata con un doppio carico immediato nelle corrette relazioni interarcata. Questo metodo ha facilitato il trasferimento preciso e prevedibile dell'estetica e della funzione, riducendo gli errori, il tempo alla poltrona, il numero delle sedute chirurgiche e l'invasività della chirurgia, portando a una grande soddisfazione da parte del paziente. Nell'ambito della moderna filosofia di pianificazione e trattamento, oltre al successo chirurgico e



FIG. 63

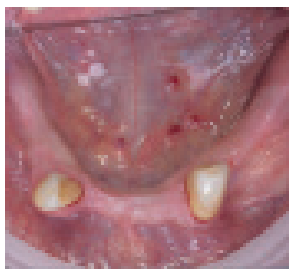
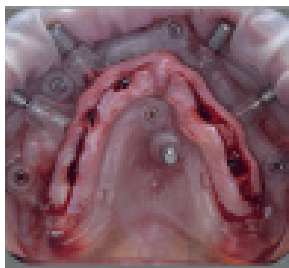
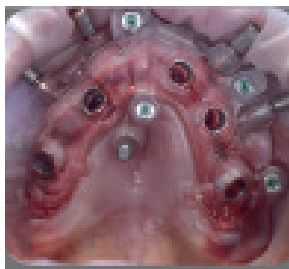FIG. 64



protesico, gli obiettivi paziente-correlati, come la migliorata qualità della vita durante l'intero flusso di lavoro del trattamento, sono diventati di primaria importanza. Ridurre il numero di passaggi chirurgici, l'invasività di tali passaggi e la tempistica complessiva del trattamento sono elementi fondamentali per accrescere la soddisfazione dei pazienti. In questo contesto, la chirurgia guidata offre numerosi vantaggi sia per il clinico che per il paziente rispetto alla chirurgia convenzionale, come una precisione nel posizionamento tridimensionale protesicamente guidato delle fixture nettamente superiore, un livello di sicurezza standardizzabile, e

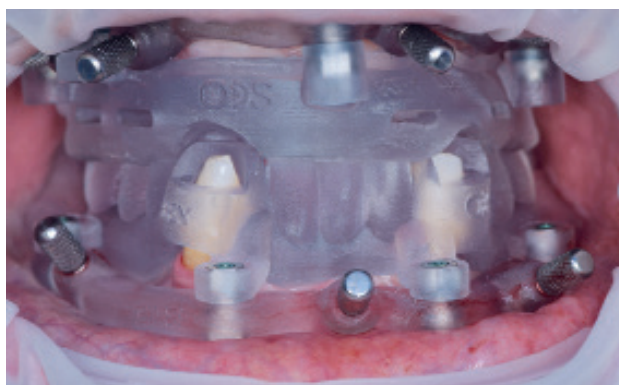


FIG. 65

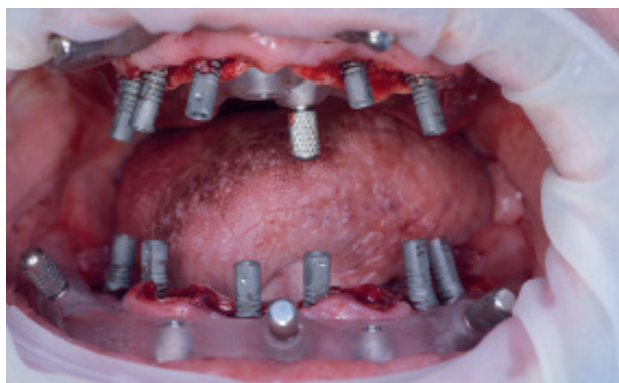


FIG. 66

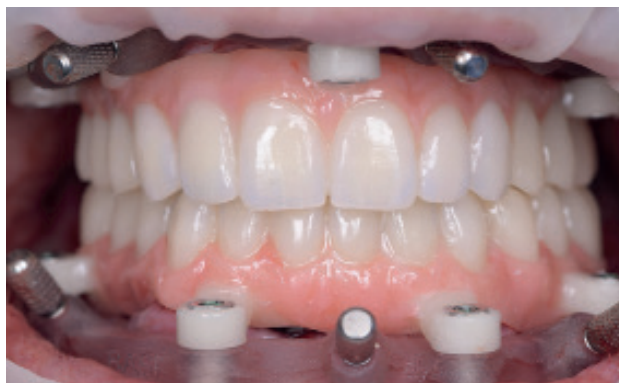

FIG. 67

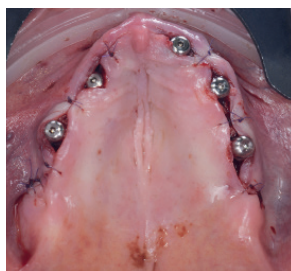


FIG. 68

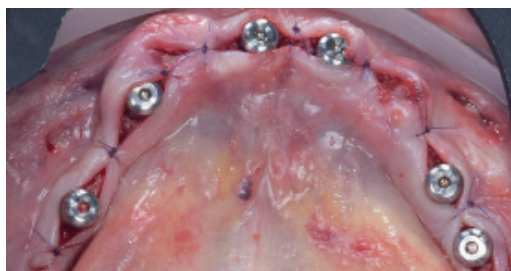

FIG. 69

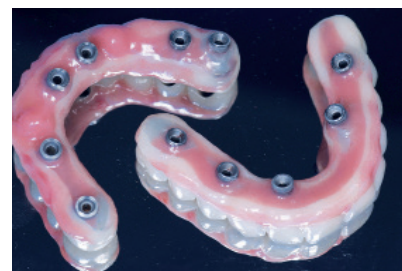

FIG. 70

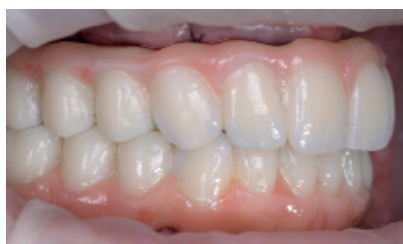

FIG. 71

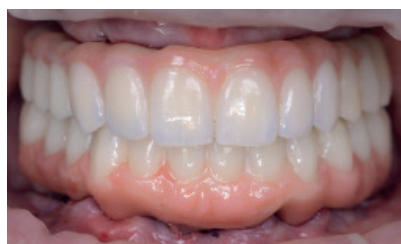

FIG. 72

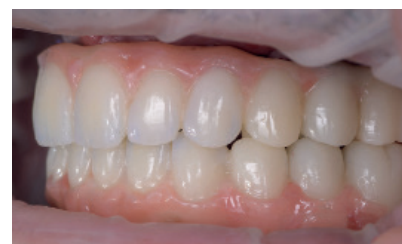

FIG. 73

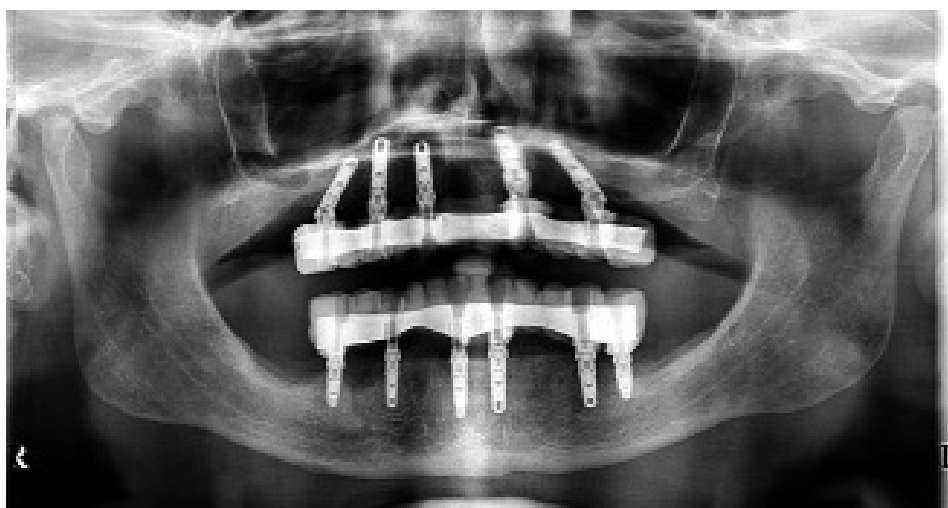

FIG. 74 Ortopantomografia dopo la consegna del carico immediato



FIG. 75A



FIG. 75B

FIG. 75A-75D Il sorriso del paziente dopo 1 anno di follow-up

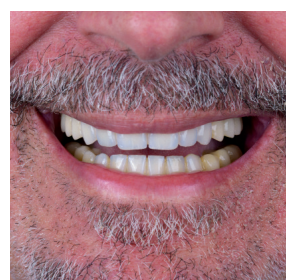

FIG. 75D



FIG. 75C

una durata delle procedure operative inferiori. L'adozione di nuove tecnologie e materiali ha semplificato i flussi di lavoro e standardizzato i protocolli, garantendo ai pazienti un restauro di successo anche in casi complessi. Tuttavia, sia la progettazione in ambiente virtuale che la realizzazione chirurgica richiedono un attento studio del caso in esame con un approccio integrato del team odontoiatra e odontotecnico. Il caso descritto è stato attentamente monitorato nel tempo per verificarne l'efficacia clinica della pianificazione virtuale e la precisione e riproducibilità intraorale di quanto progettato in ambiente virtuale, evidenziando una buona stabilità dei livelli ossei e dei tessuti molli perimplantari a un anno di distanza. Il protocollo DAGO descritto per trasferire la relazione mascellare quando la fase provvisoria e diagnostica viene eseguita direttamente dalla protesi mobile del paziente, rappresenta un'evoluzione del concetto in un flusso di lavoro completamente digitale nel paziente edentu-

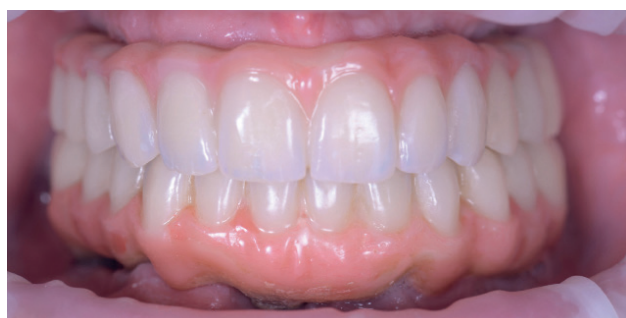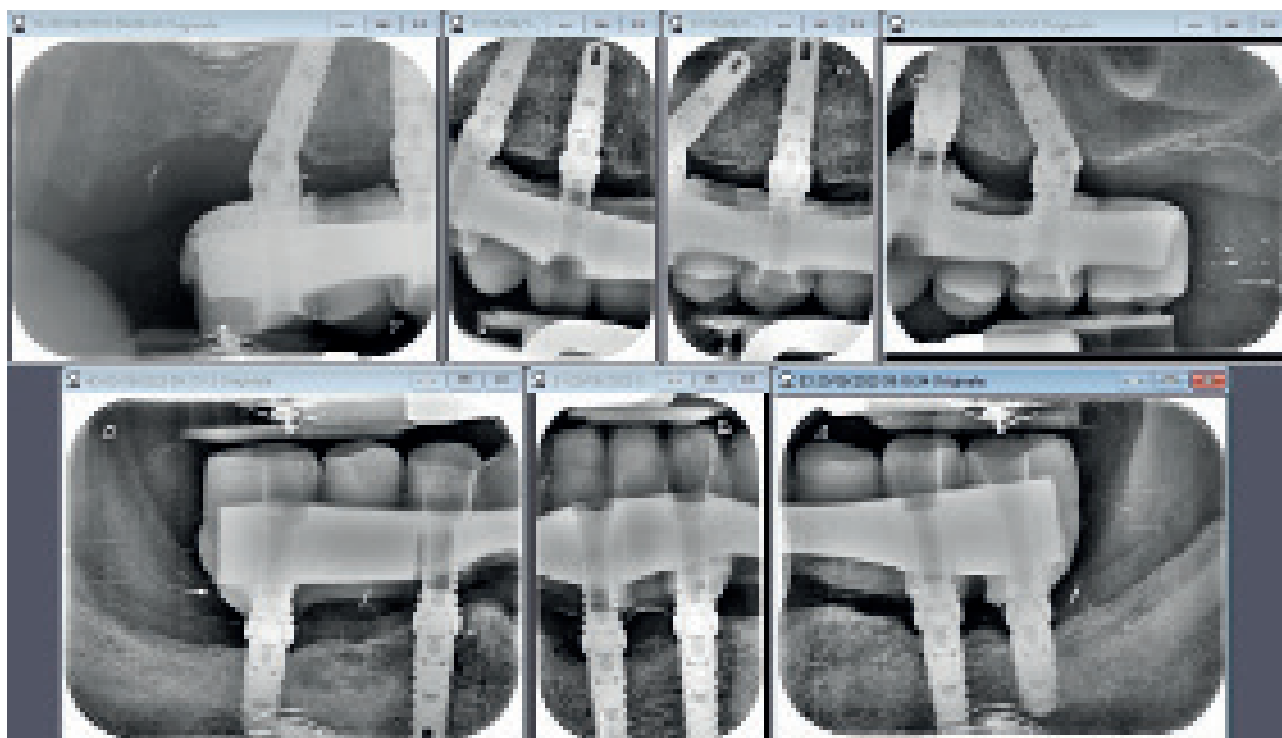


FIG. 76A, 76B Status Radiografico di controllo a 1 anno di follow-up e situazione intraorale

lo e parzialmente edentulo. Questo approccio ha permesso di trasferire tutte le informazioni in modo prevedibile e di consegnare al paziente un restauro finale supportato da impianti con la stessa occlusione di quello pianificato virtualmente.

## CONCLUSIONI

Le scansioni intraorali delle arcate edentule possono presentare sfide significative, principalmente a causa della difficoltà dei dispositivi IOS nel scansionare aree edentule estese e nel registrare la corretta relazione interarcata. Il protocollo descritto in questo articolo mira a superare queste sfide attraverso l'uso della tecnica della ribasatura diretta delle protesi e la loro scansione. L'approccio proposto è stato utilizzato con successo per riabilitare il caso descritto nel manoscritto, dimostrando l'efficacia di un protocollo completamente digitale nel trasferire informazioni protesiche in modo prevedibile e semplificato. Questo processo, facilitato dall'evoluta

interfaccia del software CAD, ha permesso una maggiore efficienza e precisione, riducendo la necessità di numerosi passaggi clinici e tecnici e accelerando il flusso di lavoro complessivo dallo studio dentistico al laboratorio. In sintesi, il protocollo presentato offre una soluzione promettente per affrontare le sfide associate alla riabilitazione dei pazienti edentuli e parzialmente edentuli, migliorando la qualità della vita dei pazienti durante l'intero processo di trattamento.

## Confronto con Studi Precedenti e Letteratura Esistente L'Impatto Trasformativo dei Protocolli Digitali Guidati dall'Estetica Facciale

I protocolli digitali guidati dall'estetica facciale hanno rivoluzionato l'approccio alla riabilitazione dei pazienti edentuli e parzialmente edentuli. La letteratura esistente evidenzia come l'integrazione della pianificazione estetica e funzionale in un ambiente virtuale abbia migliorato significativamente l'accuratezza e la prevedibilità dei risultati del trattamento. Questo studio amplia ulteriormente queste scoperte, dimostrando come un protocollo ben strutturato possa facilitare il trasferimento delle informazioni protesiche in modo preciso e prevedibile, migliorando la soddisfazione del paziente e riducendo i tempi di trattamento.

## Sfide e Limitazioni Potenziali

Nonostante i vantaggi, ci sono sfide e limitazioni associate all'adozione di protocolli digitali. La necessità di una formazione adeguata e di una stretta collaborazione tra il team odontoiatra e odontotecnico è cruciale per il successo del trattamento. Inoltre, la letteratura esistente sottolinea la necessità di ulteriori ricerche per affrontare le sfide tecniche e cliniche, come la precisione delle scansioni intraorali in pazienti con arcate edentule estese.

## Confronti con la Letteratura e le Metodologie Esistenti

La letteratura esistente offre una varietà di metodologie per la riabilitazione dei pazienti edentuli. Tuttavia, l'approccio presentato in questo studio, che integra il protocollo DAGO con un flusso di lavoro completamente digitale, mostra una promettente efficacia e efficienza nel trasferire le informazioni protesiche nella riabilitazione di una doppia arcata. Questo studio contribuisce a colmare una lacuna nella letteratura esistente, fornendo una metodologia dettagliata e replicabile per migliorare la precisione e la prevedibilità del trattamento.

**Ringraziamenti:** Gli autori ringraziano Franco Sanseverino (Oxy Implant) per il suo supporto e per il suo aiuto nelle procedure di pianificazione implantare, progettazione e realizzazione delle dime nonché nelle procedure del laboratorio. **Finanziamento:** Questa ricerca non ha ricevuto finanziamenti esterni. **Conflitto di interessi:** Gli autori non segnalano conflitti di interessi legati a questo studio. Il presente studio è stato autofinanziato. Gli autori dichiarano di avere il consenso scritto del paziente all'utilizzo delle sue foto personali.

## BIBLIOGRAFIA

1. Full Digital Workflow for the Treatment of an Edentulous Patient with Guided Surgery, Immediate Loading and 3D-Printed Hybrid Prosthesis: The BARI Technique 2.0. A Case Report. Pietro Venezia,<sup>1,\*</sup> Ferruccio Torsello,<sup>2</sup> Vincenzo Santomauro,<sup>3</sup> Vittorio Dibello,<sup>4</sup> and Raffaele Cavalcanti<sup>5</sup>. *Int J Environ Res Public Health*. 2019 Dec; 16(24): 5160. Published online 2019 Dec 17. doi: 10.3390/ijerph16245160
2. Mangano F, Mangano C, Margiani B, Admakin O. Combining Intraoral and Face Scans for the Design and Fabrication of Computer-Assisted Design/Computer-Assisted Manufacturing (CAD/CAM) Polyether-Ether-Ketone (PEEK) Implant-Supported Bars for Maxillary Overdentures. *Scanning*. 2019;2019:4274715. doi: 10.1155/2019/4274715. [PMC free article] [PubMed] [CrossRef] [Google Scholar]
3. Unkovskiy A., Wahl E., Zander A.T., Huettig F., Spintzyk S. Intraoral scanning to fabricate complete dentures with functional borders: A proof-of-concept case report. *BMC Oral Health*. 2019;19:46. doi: 10.1186/s12903-019-0733-5. [PMC free article] [PubMed] [CrossRef] [Google Scholar]
4. Tahmaseb A., Wu V., Wismeijer D., Coucke W., Evans C. The accuracy of static computer-aided implant surgery: A systematic review and meta-analysis. *Clin. Oral Implant. Res*. 2018;29(Suppl. 16):416–435. doi: 10.1111/clr.13346. [PubMed] [CrossRef] [Google Scholar]
5. Raico Gallardo Y.N., da Silva-Olivio I.R.T., Mukai E., Morimoto S., Sesma N., Cordaro L. Accuracy comparison of guided surgery for dental implants according to the tissue of support: A systematic review and meta-analysis. *Clin. Oral Implant. Res*. 2017;28:602–612. doi: 10.1111/clr.12841. [PubMed] [CrossRef] [Google Scholar]
6. Creating a virtual patient for completely edentulous computer-aided implant surgery: A dental technique. Junying Li DDS, MS, PhD a, Celia Sommer DMD, MPH b, Hom-Lay Wang DDS, MSC, PhD c, Luca Lepidi DDS, MDSc d, Tim Joda DMD, MSC, PhD e, Gustavo Mendonca DDS, MS, PhD f. *The Journal of Prosthetic Dentistry*, vol 125, issue 4, april 2021
7. J.-H. Oh et al. Digital workflow for computer-guided implant surgery in edentulous patients: a case report. *J Oral Maxillofac Surg* (2017)
8. A fully digital protocol to provide a fixed interim complete denture for immediate loading for a completely edentulous patient: A dental technique 2023, *Journal of Prosthetic Dentistry*. José Espona DDS, MSc a, Carla Vidal-Ponsoda DDS b, Pau Quintana DDS, MSc c, Victor Henarejos-Domingo DDS, MSc d

when the provisional and diagnostic phase is performed directly from the patient's mobile prosthesis represents an evolution of the concept into a fully digital workflow in the edentulous and partially edentulous patient. This approach allowed all information to be transferred in a predictable manner and delivered to the patient an implant-supported final restoration with the same occlusion as the virtually planned one.

## CONCLUSIONS

Intraoral scans of edentulous arches can present significant challenges, mainly due to the difficulty of IOS devices in scanning large edentulous areas and recording the correct interarch relationship. The protocol described in this article aims to overcome these challenges through the use of the technique of direct relining of prostheses and scanning them. The proposed approach was successfully used to rehabilitate the case described in the manuscript, demonstrating the effectiveness of a fully digital protocol in transferring prosthetic information in a predictable and simplified manner. This process, facilitated by the advanced CAD software interface, allowed for greater efficiency and accuracy, reducing the need for numerous clinical and technical steps and accelerating the overall workflow from the dental office to the laboratory. In summary, the presented protocol offers a promising solution to address the challenges associated with the rehabilitation

of edentulous and partially edentulous patients, improving patients' quality of life throughout the treatment process.

## COMPARISON WITH PREVIOUS STUDIES AND EXISTING LITERATURE

### The Transformative Impact of Digital Protocols Guided by Facial Aesthetics

Digital protocols guided by facial aesthetics have revolutionized the approach to rehabilitation of edentulous and partially edentulous patients. Existing literature highlights how the integration of aesthetic and functional planning in a virtual environment has significantly improved the accuracy and predictability of treatment outcomes. This study further extends these findings by demonstrating how a well-structured protocol can facilitate the transfer of prosthetic information in an accurate and predictable manner, improving patient satisfaction and reducing treatment time.

### Potential Challenges and Limitations

Despite the advantages, there are challenges and limitations associated with the adoption of digital protocols. The need for proper training and close collaboration between the dental and dental technician teams is crucial to successful treatment. In addition, existing literature highlights the need for further research to address technical and clinical challenges, such as the accuracy of intraoral scans in patients with extensive

edentulous arches.

### Comparisons with Existing Literature and Methodologies

The existing literature offers a variety of methodologies for the rehabilitation of edentulous patients. However, the approach presented in this study, which integrates the DAGO protocol with a fully digital workflow, shows promising effectiveness and efficiency in transferring prosthetic information in double arch rehabilitation. This study contributes to filling a gap in the existing literature by providing a detailed and replicable methodology to improve treatment accuracy and predictability.

### Acknowledgments

The authors thank Franco Sanseverino (Oxy Implant) for his support and help with implant planning procedures, design and fabrication of templates as well as laboratory procedures.

### Funding

This research did not receive external funding.

### Conflict of interest

The authors report no conflicts of interest related to this study. The present study was self-funded. The authors state that they have the patient's written consent to the use of his or her personal photos.